

حقن البيتاميتازون فوسفات الصوديوم تحت الجلد كعلاج للبردة

الدكتور قحطان جلول*

(تاريخ الإيداع 18 / 6 / 2013. قُبِلَ للنشر في 23 / 10 / 2013)

□ ملخص □

دراسة فعالية حقن البيتاميتازون فوسفات الصوديوم تحت الجلد لمعالجة البردة. أجري البحث في مشفى الأسد الجامعي، جامعة تشرين، اللاذقية، في الفترة بين كانون الثاني من عام 2009 وكانون الأول عام 2010.

تضمنت الدراسة 30 مريضاً تتراوح أعمارهم بين سنة واحدة و 54 سنة لديهم بردة وتمت معالجتهم بحقن (0.2 مل) من البيتاميتازون فوسفات الصوديوم في النسيج تحت الجلد حول البردة من قبل نفس الطبيب ودون استخدام أي مخدر موضعي، ثم تمت مراقبة المريض بعد أسبوعين من الحقن وتمت إعادة الحقن لمرة واحدة عند عدم ملاحظة تراجع في حجم البردة بعد أسبوعين من الحقن بجرعة تساوي نصف الجرعة الأولى (0.1 مل) علماً أنه تم الحقن مرتين كحد أقصى بفارق أسبوعين بينهما.

تم متابعة 30 مريضاً لديه بردة وتمت معالجتهم بحقن البيتاميتازون فوسفات الصوديوم في النسيج تحت الجلد حول البردة فكانت النتائج الآتية:

في 27 مريض (90%) اختفت البردة عندهم بشكل تام .
في 16 مريض (53.3%) اختفت البردة عندهم بعد أول حقن، و 11 مريضاً (36.7%) اختفت البردة عندهم بعد الحقنة الثانية. وبقي 3 مرضى (10%) لم يستجيبوا للمعالجة.

-حجم البردة حتى وقت الحضور إلى العيادة لم تؤثر بشكل كبير على نتيجة المعالجة .
تطور لدى مريضين فقد صباغ موضعي في منطقة الحقن، و لم تظهر أية اختلاطات أخرى .
إن استعمال حقن البيتاميتازون فوسفات الصوديوم تحت الجلد علاج بسيط وفعال للبردة ومن ناحية أخرى فإن المقارنة مع الحالة السريرية تحدد الاستطباب .

الكلمات المفتاحية: البيتاميتازون فوسفات الصوديوم - تحت الجلد - البردة - الحالة السريرية.

* أستاذ مساعد - قسم أمراض العين وجراحاتها - كلية الطب البشري - جامعة تشرين - اللاذقية - سورية.

Subcutaneous Betamethasone Phosphate Sodium Injection as a Treatment for Chalazion

Dr. Kahtan Jalloul*

(Received 18 / 6 / 2013. Accepted 23 / 10 / 2013)

□ ABSTRACT □

The study aims to investigate the efficacy of subcutaneous Betamethasone phosphate sodium injection in the treatment of chalazion. The research was carried out in Al-Assad Hospital, Tishreen University, Lattakia, in the period from January 2009 to December 2010.

The study included 30 patients; their age ranged between 1-54 years. The patients had chalazion treated with an injection (0.2ml) of Betamethasone phosphate sodium in the subcutaneous tissue around the lesion. All injections were given by a single ophthalmologist. No local or topical anaesthetic was used. The patients were monitored after 2 weeks. The injection (half of the first dose 0.1ml) was repeated when the chalazion did not reduce, with a maximum of two more injections given over a 2-week interval.

Thirty patients with chalazion were followed up and treated with injection of Betamethasone phosphate sodium into the subcutaneous tissue around the lesion. In 27 patients (90%), the lesion subsided completely. 16 patients (53.3%) had lesions that subsided with one injection. 11 patients (36.7%) had lesions that subsided after the second injection. 3 patients (10%) did not respond to the treatment. The size and duration of the chalazion up till the time of the patients' visit to the clinic did not significantly affect the outcome of the treatment. Two patients developed depigmentation of the skin at the site of injection. No other major complications were encountered.

Subcutaneous injection of the Betamethasone phosphate sodium appears to be a simple and effective treatment for chalazion. Further comparative clinical cases are indicated.

Keywords: betamethasone phosphate sodium, subcutaneous, chalazion, clinical trials

*Associate Professor, Department of Ophthalmology, Faculty of Medicine, Tishreen University, Lattakia, Syria

مقدمة:

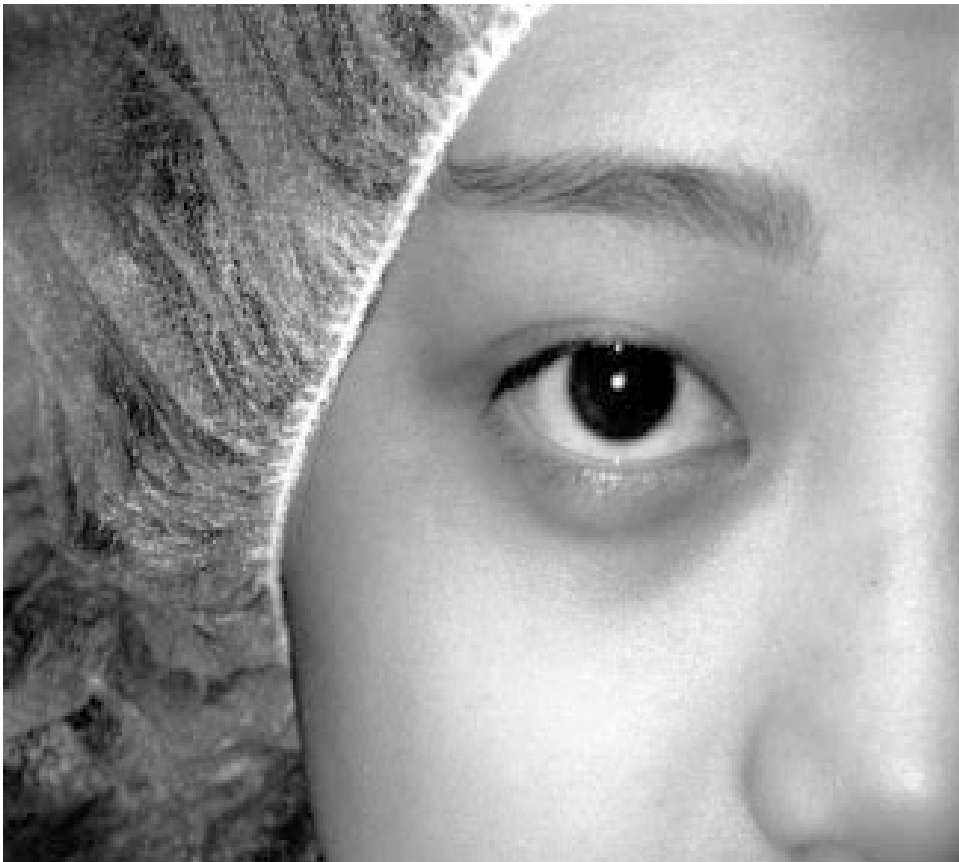البردة: آفة شائعة تصيب جميع الأعمار وتكون على شكل كتلة في الأجنان تشوه وتزعج شكل العين تجميلياً، والبردة ذات الحجم الكبير قد تسبب إبطاً وأسواء انكسار.

البردة عبارة عن حبيبوم في الأجنان يحدث نتيجة احتباس مفرزات غدد ميوميوس (الصورة 1)، ويحوي هذا الحبيبوم خلايا التهابية مختلفة تتضمن الخلايا العملاقة، وشبيهة الظهارية، والمعدلات، والحمضات والخلايا اللمفاوية. تتضمن المعالجة تطبيق كمادات دافئة على الجفن¹¹⁻² وحقن الستيروئيدات القشرية داخل الآفة³⁻⁴ والشق والتجريف¹³.

تطبيق الكمادات الدافئة يعتمد على المريض بالدرجة الأولى في حين أن الشق والتجريف إجراء مؤلم نسبياً وقد يتطلب تخديراً عاماً عند الاطفال .

يمكن الحقن داخل الآفة عبر الملتحمة أو عبر الجلد ويمكن أن تكون تقنية صعبة عند غير طبيب العيون بقلب الجفن للخارج وتمير الإبرة عبر الصفيحة الظفرية إلى داخل البردة وهذا الإجراء يصبح صعباً أكثر عند المرضى الأطفال¹².

بحسب التجربة وكما ذكر في ادبيات طب العيون فإن المرضى يستجيبون بشكل جيد حتى لو لم يتم الحقن داخل الآفة مباشرة¹ وقد تم إجراء دراسة لاستقصاء فعالية حقن البيتاميتازون فوسفات الصوديوم خارج الآفة باستخدام طريق عبر الجلد كعلاج للبردة .



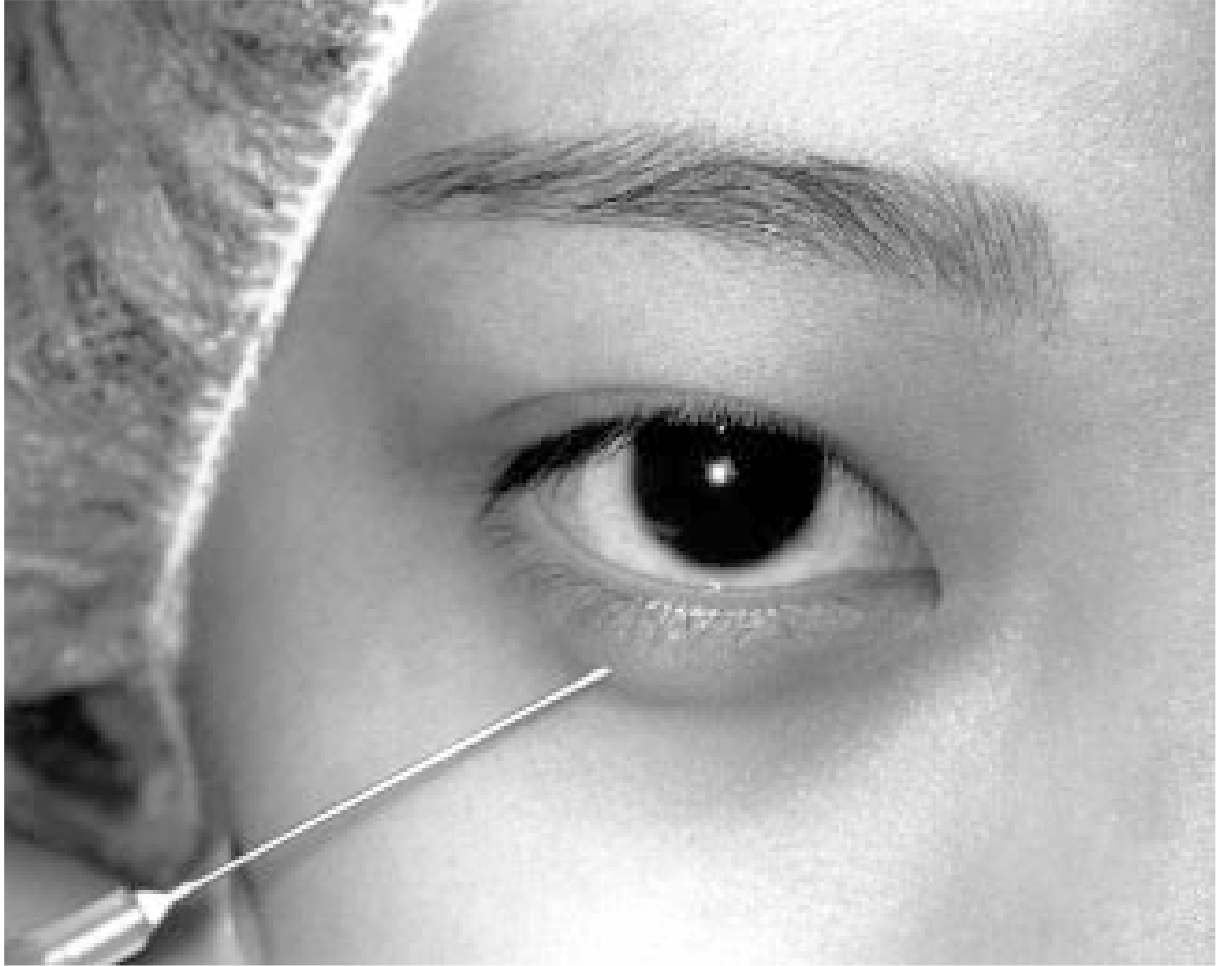
الصورة (1) تلاحظ وجود البردة في منتصف الجفن السفلي من ناحية الجلد

أهمية البحث وأهدافه:

تكمن أهمية البحث في دراسة تغير حجم البردة بعد المعالجة بالحقن بالبيتاميتازون فوسفات الصوديوم، أما هدف البحث فهو دراسة فعالية حقن البيتاميتازون فوسفات الصوديوم تحت الجلد لمعالجة البردة.

طرائق البحث و مواده:

متابعة 30 مريضاً لديهم بردة (بغض النظر عن حجم أو مكان أو مدة الآفة) عولجوا بالبيتاميتازون فوسفات الصوديوم كمعلق مائي 1ملغ/مل تم حقنها تحت الجلد حول البردة في مشفى الأسد الجامعي، جامعة تشرين، اللاذقية، في الفترة بين كانون الثاني من عام 2009 وكانون الأول عام 2010. تم حقن مقدار 0.2مل بإبرة أنسولين قياس رأسها G27 من قبل نفس الطبيب وعدم استخدام أي تخدير موضعي (الصورة 2) .



الصورة (2) نلاحظ حقن البردة تحت الجلد مباشرة

مع الحذر لتجنب ثقب الصفيحة الظفرية أو جدار البردة و تم استبعاد كل حالة حدث فيها ثقب هذه البنى. وقد تم تغطية جميع العيون بالصادات خلال المعالجة .

❖ شوهد المرضى بعد أسبوعين و تمت إعادة الحقن في حال عدم تراجع حجم البردة بمقدار النصف (0.1 مل)- تم الحقن مرتين كحد أقصى بفاصل أسبوعين بين الحقنة الأولى و الثانية-.

❖ سجل نجاح العلاج في حال اختفاء البردة بعد أسبوعين من الحقنة الأولى و الفشل على أساس مقاومة البردة بعد إجراء حقنتين بفاصل أسبوعين.

❖ تم استخدام اختبار كاي مربع و Yates في تحليل النتائج.

النتائج والمناقشة:

النتائج:

أجريت الدراسة على 30 مريضاً تتراوح أعمارهم بين سنة و 54 سنة .
❖ تمت معالجة 27 مريضاً (90%) واختفت الآفة عندهم بشكل كامل, 16 (53.3%) مريضاً بعد الحقنة الأولى، و 11 (36.7%) مريضاً، بعد حقنتين و بقي 3 (10%) مرضى لم يستجيبوا، و لم تستبعد أي حالة بسبب انتقاب محفظة البردة.

❖ صنف المرضى إلى مجموعات حسب إزمان البردة :

- المجموعة A لديها بردة منذ شهر أو أقل .
- المجموعة B لديها بردة منذ أكثر من شهر.

❖ لم تكن هناك اختلافات إحصائية هامة بين المجموعتين من حيث الاستجابة للمعالجة كما هو موضح في الجدول (1).

الجدول (1). جدول تحليل النتائج حسب إزمان البردة

المجموعة B عدد المرضى 13	المجموعة A عدد المرضى 17	
11 (%84.6)	16 (% 94.1)	نجاح المعالجة
2 (%15.4)	1 (%5.9)	فشل المعالجة

❖ حللت النتائج أيضاً حسب حجم البردة

المجموعة 1 الآفة => 5 ملم.

المجموعة 2 الآفة 6-10 ملم.

المجموعة 3 الآفة < 10 ملم .

و لم يكن هناك أي اختلافات إحصائية هامة بين المجموعات الثلاث من حيث الاستجابة للمعالجة كما هو موضح في الجدول (2).

الجدول (2). جدول تحليل النتائج حسب حجم البردة

المجموعة 3 عدد المرضى 8	المجموعة 2 عدد المرضى 8	المجموعة 1 عدد المرضى 14	
6 (%75)	7 (%87.5)	14 (%100)	نجاح المعالجة
2 (%25)	1 (%12.5)	0 (%0)	فشل المعالجة

- كانت هناك حالتان حدث لديهما فقد صباغ موضعي في منطقة الحقن.

المناقشة:

البردة مرض عيني شائع المصادفة لدى طبيب العيون و الطبيب العام. تظهر بشكل كتلة في الجفن تسبب انزعاجاً وتشويهاً في شكل الآفة. بالتالي فإن أغلبية المرضى يحتاجون لمعالجة (كمادات دافئة , حقن ستيروئيد أو شق وتجريف الآفة⁵⁻²). وفي إحدى الدراسات ذكر أن 25% من البردات تختفي بشكل عفوي⁶.

هناك فوائد كثيرة لحقن البيتاميتازون فوسفات الصوديوم مقارنة بأشكال العلاج الأخرى فهي لا تعتمد على تعاون المريض ولا تحتاج أدوات خاصة وتديرها سريع وبسيط مع نزف قليل جداً مع استبعاد خطورة أذية بنى الجفن وعدم الحاجة لتغطية عين المريض بعد الحقن, كما أن الحقن يسمح بمعالجة حالة الإصابة الثنائية في نفس الجلسة وعدم وجود جرح خارجي وعدم الحاجة للمعالجة بالصادات, لكن حقن البيتاميتازون فوسفات الصوديوم داخل البردة قد يكون تقنية صعبة ومسببة ألماً شديداً. كما أن هذه الدراسة تبين أنه بالإمكان حقن البيتاميتازون فوسفات الصوديوم حول البردة ويستطيع الدواء الانتشار إلى داخل الآفة ليقوم بتأثير مضاد التهاب, إضافة إلى أن هذه الطريقة في التدبير أسهل وأكثر أماناً للطبيب (خاصة لغير أطباء العيون) حيث إن الإبرة تمر عبر الجلد دون الحاجة للدخول عبر الصفيحة الظفرية أو الى جدار الكيسة .

حقن محلول البيتاميتازون فوسفات الصوديوم في النسيج المرضي تحت الجلد قد يسبب ألماً أقل من الحقن في الكيسة مباشرة. و قد أجرت الدراسة مقارنة بين طرائق الحقن داخل و خارج الآفة .

تطور لدى مريضين فقد صباغ جلد موضعي في مكان الحقن. و قد ورد هذا الاختلاط في دراسات أخرى⁷ ويعتقد أنه يحدث بسبب تثبيط تكون الجسم الميلانيني الى خلية تقرانية أو اقفار في الخلية الميلانينية⁸. يجب اخبار المريض باحتمال حدوث هذا التأثير الجانبي قبل المعالجة. ولم تسجل أية اختلاطات كبيرة خلال هذه الدراسة, رغم أنه يجب أن لا نغفل أن حقن عامل ستيروئيد لا يخلو من مخاطر, و الاختلاطات المحتملة تتضمن ضمور الأدمة والدهن و انتقاب المقلة و انسداد الأوعية الشبكية و المشيمية⁹⁻¹⁰.

الاستنتاجات والتوصيات:

تدل النتائج الأولية لهذه الدراسة على أن حقن البيتاميتازون فوسفات الصوديوم خارج الآفة عبر الجلد إجراء بسيط وسريع وآمن نسبياً وطريقة فعالة في معالجة البردة.

المراجع:

1. CHUNG, F; LAI, S; LI, S. *Subcutaneous extralesional triamcinolone acetonide injection versus conservative management in the treatment of chalazion*. Hong Kong Med J, Vol. 12, N. 4, 2006, 278-281.
2. PERRY, D; SERNIUK, A. *Conservative treatment of chalazia*. Ophthalmology, Vol. 87, N. 3, 1980, 218-221.
3. PIZZARELLO, D; JAKOBIEC, A; HOFELDT, J; PODOLSKY, M; SILVERS, N. *Intralesional corticosteroid therapy of chalazia*. Amj Ophthalmol, Vol. 85, N. 6, 1978, 818-821.
4. WATSON, P; AUSTIN J. *Treatment of chalazions with injection of a steroid suspension*. Brj Ophthalmol, Vol. 68, N.11, 1984, 833-835.
5. DUA, S; NILAWAR, V. *Nonsurgical therapy of chalazion*. Amj Ophthalmol, Vol. 94, 1982, 424-425.
6. COTTREL, G; BOSANQUET, C; FAWCETT, M. *Chalazions: the frequency of spontaneous resolution*. Br Med J (Clin Res Ed), Vol. 287, N. 6405, 1983, 1595.
7. COHEN, Z; TRIPATHI, C. *Eyelid depigmentation after intralesional injection of a fluorinated corticosteroid for chalazion*. Amj Ophthalmol, Vol. 88, 1979, 269-270.
8. KLIGMAN, M; WILLIS, I. *A new formula for depigmenting human skin*. Arch Dermatol, Vol. 111, 1975, 40-48.
9. THOMAS, L; LABORDE, P. *Retinal and choroidal vascular occlusion following intralesional corticosteroid injection of a chalazion*. Ophthalmology, Vol. 93, 1986, 405-407.
10. YAGCI, A; PALAMAR, M; SHAHBAZOV, C; OZBEK, S. *Anterior Segment Ischemia and Retinochoroidal Vascular Occlusion After Intralesional Steroid Injection*. Ophthalmic Plastic & Reconstructive Surgery, Vol. 24, N. 1, 2008, 55-57.
11. ROMERO, J; BISER, S; PERRY, H; LIVENSON, D. *Conservative Treatment of Meibomian Gland Dysfunction*. Eye & Contact Lens: Science & Clinical Practice, Vol. 30, N. 1, 2004, 14-19.
12. THABIT, M; ISMAT, O. *Three methods of treatment of Chalazia in children*. Saudi Med J, Vol. 22, N. 11, 2001, 968-972.
13. GUY, J; NACHUM, R; MORDECHAI, R; ABRAHAM, S. *Intralesional Triamcinolone Acetonide Injection Versus Incision and Curettage for Primary Chalazia: A Prospective, Randomized Study*. American Journal of Ophthalmology, Vol. 151, N. 4, 2011, 714-718.