

## تقييم فعالية تقنية موهler في الإصلاح الأولي لشق الشفة أحادي الجانب

الدكتور عبد الكريم خليل\*

عبد المولى الحاج حسين\*\*

(تاريخ الإيداع 15 / 2 / 2016. قُبل للنشر في 8 / 5 / 2016)

### □ ملخص □

هدفت هذه الدراسة إلى تقييم فعالية تقنية موهler في الإصلاح الجراحي الأولي لشق الشفة الأحادي الجانب. تألفت عينة البحث من 12 حالة راجعت قسم جراحة الفم و الفكين في مشفى الأسد الجامعي، مع شق شفة كامل أحادي الجانب، في الفترة ما بين 1 نيسان 2014 و 1 نيسان 2015. تضمنت المراقبة السريرية أخذ صور فوتوغرافية للمرضى بالوضعية الأمامية لتقييم تناظر ارتفاع الشفة الجلدية و بالوضعية الأنفية الجبهية لتقييم تناظر فتحتي الأنف بين الجانب المشقوق والجانب غير المشقوق بعد 15 يوم و 6 أشهر من العمل الجراحي. أظهرت النتائج فروق ذات دلالة احصائية خلال فترة المتابعة التي استمرت 6 أشهر بعد العمل الجراحي، حيث كانت نسبة اختلاف ارتفاع الشفة الجلدية 6.17% بعد 6 أشهر في حين كانت 22.58% بعد 15 يوم من العمل الجراحي (قيمة مستوى الدلالة  $> 0,01$ ). وكانت نسبة عدم تناظر فتحتي الأنف 8.25% بعد 6 أشهر من العمل الجراحي في حين كانت 15.08% بعد 15 يوم من العمل الجراحي (قيمة مستوى الدلالة  $> 0,01$ ). أظهرت نتائج هذه الدراسة تحسن تناظر ارتفاع الشفة الجلدية و تناظر فتحتي الأنف عند استخدام تقنية موهler في الإصلاح الجراحي الأولي لشق الشفة الكامل لأحادي الجانب.

الكلمات المفتاحية : شق الشفة، تقنية موهler، إصلاح شق الشفة لأحادي الجانب.

\* استاذ \_ قسم جراحة الفم والفكين - كلية طب الأسنان - جامعة تشرين \_ اللاذقية - سورية.  
\*\* طالب دراسات عليا - قسم جراحة الفم والفكين - كلية طب الأسنان - جامعة تشرين \_ اللاذقية - سورية.

## Assessment of the efficiency of Mohler Technique in primary repair of unilateral cleft lip

Dr. Abdulkarem Khalil\*  
Abdulmaola Alhag Hussien\*\*

(Received 15 / 2 / 2016. Accepted 8 / 5 / 2016)

### □ ABSTRACT □

The aim of this study was to assessment the effect of using Mohler Technique in primary repair of unilateral cleft lip. The study comprised of 12 cases attended to department of oral and maxillofacial surgery at Alassad University Hospital Lattakia-Syria, with complete unilateral cleft lip between 1 April 2014 and 1 April 2015. The clinical observation included taking photographs for the patients in anterior position to evaluate symmetry of cutaneous lip heights and in naso-frontal position to evaluate symmetry of nostrils between the cleft side and noncleft side at 15 days and 6 months postoperative. The results showed a significance statistical difference during the follow up to 6 months postoperative; as the measured percentage of the cutaneous lip height difference was 6.17% after 6 months from surgery while it was 22.58% 15 days postoperative ( $P < 0.01$ ). Percentage of nostrils asymmetry was 8.25% after 6 months from surgery while it was 15.08% 15 days postoperative ( $P < 0.01$ ). The results of this study demonstrated cutaneous lip height symmetry and nostrils symmetry improvement by using Mohler Technique in primary repair of complete unilateral cleft lip.

**Key Words:** cleft lip, Mohler Technique, unilateral cleft lip repair.

---

\*Professor- Department of Oral and Maxillofacial Surgery- Faculty of Dentistry- Tishreen University- Lattakia-Syria.

\*\*MSc student, Department of Oral and Maxillofacial Surgery, Faculty of Dentistry, Tishreen University ,Lattakia , Syria.

**مقدمة:**

شق الشفة Cleft Lip هو عبارة عن تشوه وراثي خلقي على شكل أخدود أو شق في الشفة مع أو بدون شق في قبة الحنك الصلبة أو الرخوة أو كليهما . يعتبر شق الشفة الأحادي الجانب التشوه الخلقي الثاني الأكثر شيوعاً (بعد حنف القدم) حيث يشكل حوالي 13% من كل الشذوذات الخلقية ؛ حيث يبلغ الحدوث الكلي لشق الشفة مع أو بدون شق الحنك 1 من 750 من المولودين الأحياء تقريباً ، وحدوث شق الشفة الأحادي الجانب أكثر بتسع مرات من شق الشفة الثنائي الجانب كما أن حدوثه في الجانب الأيسر يعادل ضعفي حدوثه في الجانب الأيمن[1]. يحدث الشق الفموي نتيجة لفشل التحام النواتئ الجنينية المشكلة للبنى الوجهية أثناء التطور الجنيني في الأسابيع الأولى من الحمل. عادة يمكن تشخيص الإصابة بالشقوق الوجهية ابتداءً من الشهر الثالث من الحمل و ذلك باستخدام التصوير بالأشعة فوق الصوتية عالية التقنية High Tech Ultrasonic Scanning [2,3,4].Equipment

تعددت الأبحاث والدراسات حول الفرضيات و الأسباب المحتملة و العوامل المؤهبة لحدوث الشقوق الفموية (عوامل جنينية و وراثية، عوامل بيئية)[4]. كما جرت العديد من المحاولات لتصنيفها كونها من التشوهات الشائعة عند الإنسان[5].

تبدأ رحلة العلاج الطويلة من اللحظة الأولى لتشخيص الشق الفموي وتستمر حتى العشرينات من عمر الطفل المصاب و ذلك بإشراف فريق طبي متعدد الاختصاصات[4,6,7,8]. يتم عادة تصحيح شق الشفة في أبكر وقت ممكن مراعاة الوضع النفسي للأهل، حيث يعتبر الزمن الذي يكون فيه الطفل قد اكتسب وزناً مناسباً وتعداداً دموياً طبيعياً هو الزمن المثالي للتدخل الجراحي. يعتمد الجراحون على قاعدة العشرات Rule of tens في تحديد مدى ملائمة صحة الطفل للعمل الجراحي[4].

إن المبدأ الأساسي في جراحة شقوق الشفة هو إعادة العلاقة التشريحية الطبيعية و الخصائص الوظيفية للشفة العلوية في كل من حالتها الراحة و الحركة. إعادة العلاقة التشريحية الطبيعية تشمل الحصول على ترميم جيد ومقبول للنثرة مع تجانس و تماهي قوس كوييد و استمرارية في حافة الشفة الحمراء و كل ذلك يجب أن يتوافق مع تحقيق تناظر الشفة العلوية[4,9]. لذا من الضروري لأي جراح يقوم بتدبير تشوهات شق الشفة من معرفة و فهم التشريح الطبيعي للشفة و الأنف[10].

توجد العديد من التقنيات الجراحية لإصلاح شق الشفة أحادي الجانب ولكل منها مميزات و خصائصها و سيئاتها، ولا يوجد إجماع حتى الآن على أفضلها إحداها على الأخرى. و الطريقة المفضلة هي التي تحقق التصحيح الأمثل للتراكيب التشريحية في تلك المنطقة بما يؤمن النواحي الجمالية و الوظيفية للشفة و الأنف. في طليعة الطرائق المستخدمة لإصلاح هذه التشوهات طريقة الإصلاح التقديمي – الدوراني (تقنية ميلارد Millard)[11]. وكانت هذه التقنية مرتكزا و محورا من قبل العديد من الجراحين بحيث أصبحت أكثر الطرائق شيوعا في العالم اليوم[12].

أدخل العديد من التعديلات على تقنية ميلارد (التدوير/التقديم) [13,14]؛ حيث تهدف هذه التعديلات إلى تصحيح العيوب الملاحظة في هذه التقنية. ومن هذه العيوب عدم القدرة على تطبيقها في الشقوق الواسعة، و محدودية القطعة المتوسطة التدويرية، و اتساع الشفة الحمراء غير الكافي، و نقص جمالية عمود النثرة.

ومن التعديلات الجديرة بالذكر تقنية موهلر [15] Mohler . حيث استخدم موهلر مبادئ ميلارد لتطوير تقنيته الخاصة حيث أضاف عليها تعديلات من أجل تحقيق تدوير إضافي و خلق ندبة باهتة (غير واضحة) بحيث تمثل صورة مطابقة (انعكاس) لعمود النثرة في الجهة المقابلة (السليمة)[15].

حيث أضاف شق عمودي أكثر ضمن عمود النثرة المشقوق بمقدار 2 ملم ومن ثم إجراء القطع للخلف Back-cut لتحقيق تدوير إضافي[15].

ومهما كان الجراح بارعا لا بد أن يترك مبضعه ندبة الأمر الذي يدفعنا للبحث دوما عن طريقة التصحيح الجراحي الأفضل و الأمثل التي تؤدي إلى ترك ندبة انصب للنمو و لتطور الهيكل الوجهي.

في بحثنا هذا سنقوم بتقييم فعالية تقنية موهلر في الإصلاح الجراحي الأولي لشق الشفة الكامل أحادي الجانب.

## أهمية البحث وأهدافه:

### هدف البحث:

التقييم الأولي لنتائج العمل الجراحي بتقنية موهلر Mohler في الإصلاح الأولي لشق الشفة أحادي الجانب. من خلال المقارنة بين الجهة المشقوقة و غير المشقوقة.

### أهمية البحث :

- الحاجة القائمة و المحاولات المستمرة لتحقيق النتائج الأفضل الممكنة في منطقة الشفة العلوية المشقوقة و المنطقة الأنفية للحصول على تصحيح دقيق للتراكيب التشريحية الكثيرة في هذه المنطقة وإعادتها إلى وضعها الطبيعي أو القريب من الطبيعي وبالتالي منع حصول التشوهات الوظيفية والجمالية و النفسية لدى الطفل المصاب.
- قلة الأبحاث وتضارب الآراء حول دور التعديل الذي أدخله موهلر على تقنية ميلارد في تحسين نتائج التصحيح الجراحي الأولي لشق الشفة أحادي الجانب.

## طرائق البحث ومواده

هذه الدراسة دراسة توقعية (مستقبلية) سريرية prospective clinical study.

### العينة The sample:

شملت عينة البحث اثنا عشر مريضا مقبولا في مشفى الأسد الجامعي باللاذقية في الفترة ما بين 1 نيسان 2014 إلى 1 نيسان 2015. والمصابين بشق شفة أحادي الجانب. تراوحت أعمارهم بين 6-9 أشهر. تم استخدام تقنية موهلر في الإصلاح الجراحي الأولي. وتم تقييم فعالية هذه التقنية من خلال تقييم تناظر الشفة بين الجانب المشقوق و الجانب السليم بعد 15 يوم و 6 أشهر من العمل الجراحي. تم أخذ الموافقة الخطية من جميع أولياء المرضى على إجراء الجراحة وفق البروتوكول المعتمد وتم ملء استمارة معلومات خاصة لكل مريض.

### معايير التضمين والاستبعاد The inclusion and exclusion criteria:

#### معايير التضمين:

-المرضى المصابين بشق شفة أحادي الجانب المترافق أو غير المترافق مع شق قبة الحنك (الصلبة و/أو الرخوة).

-المرضى الذين لا يوجد لديهم مضاد استنطاب للعمل الجراحي تحت التخدير العام (ASA I, II).

### معايير الاستبعاد:

- مرضى شق الشفة الأحادي الجانب غير الكامل.
- المرضى المصابين بشق شفة ثنائي الجانب.
- المرضى المصابين بشق الشفة أحادي الجانب المترافق مع التناذرات.

### مواد البحث:

#### -غرفة العمليات و أدوات العمل الجراحي:

تم إجراء العمل الجراحي لكافة الحالات التي شملها هذا البحث في غرفة العمليات التابعة لمستشفى الأسد الجامعي في اللاذقية. حيث تتضمن جهاز التخدير العام و الذي يزود بشاشة لمراقبة العلامات الحيوية عند المريض أثناء تخديره، و أدوات جراحية خاصة بالإصلاح الجراحي لشقوق الشفة (قلم معقم لتعليم الجلد، مسطرة سنتيمترية، فرجار، صنارات جلدية Skin Hooks، ملاقط جراحية، ملاقط مرقنة، حامل إبر، خيوط جراحية).

#### -التصوير الشمسي photography:

تسمح الصور الشمسية الواضحة والقياسية و المأخوذة قبل العمل الجراحي و بعد العمل الجراحي ضمن فترات زمنية مختلفة متابعة بالتوثيق و التقييم الدقيق لكل المعالجة الجراحية و نتائجها. فالصور الشمسية الطبية يجب أن تظهر الحقيقة مجردة كما هي بدقة وبدون تلاعب، كما يجب أن تكون مأخوذة ضمن نفس الشروط من حيث طريقة التصوير و المصور و الكاميرا المستخدمة بالتصوير.

\* المصور: قام الباحث شخصياً بالنقاط كافة الصور لجميع المرضى الذين شملهم البحث.

\* طريقة التصوير: يوضع الطفل في وضعية الاستلقاء بحيث يكون الخط الوهمي المار من الحافة العلوية

لمجرى السمع الظاهر إلى الحافة تحت الحجاج (مستوى فرانكفورت) عمودياً على الأفق

\* الكاميرا المستخدمة بالتصوير: استخدمت في تصوير جميع الحالات المدروسة آلة التصوير كانون

(Canon EOS 700D) والتي تتمتع بدقة عالية (18 ميغابيكسل).

### طرائق البحث:

#### بروتوكول العمل الجراحي:

يتم العمل الجراحي تحت إجراءات التخدير العام بعد التأكد من صيام المريض لمدة أربع ساعات على الأقل قبل بدء التخدير. و يتم إجراء التثبيت الرغامي عبر الفم مع تثبيت الأنبوب داخل الرغامي بشكل مركزي فوق الشفة السفلية حتى لا يشوه هذا الأنبوب زاويتي فتحة الفم. وبعد تحضير ساحة العمل الجراحي بشكل كامل يتم البدء بالعمل الجراحي وفق المراحل التالية:

1. يتم وضع نقاط العلام الخاصة بتقنية موهلر بواسطة قلم معقم.

2. يجرى التخدير الموضعي بواسطة الليدوكائين مع الإبنفرين 1:100000، حيث أن استخدام الليدوكائين مع

الإبنفرين بهذا الترتيب يعتبر آمناً. بعد حقن كامل كمية المخدر الموضعي (2مل) تظهر الشفة بشكل شاحب و ذلك بسبب تضيق الأوعية الدموية التالي للتخدير بالارتشاح.

يمكن أيضاً حقن كمية قليلة من المخدر لإحصار العصب تحت الحجاج في الجانب المشقوق، إذ يفيد ذلك في

تدبير الألم التالي للعمل الجراحي. (مع الحرص على تثبيبه طبيب التخدير العام بعدم استخدام الهالوتان ما أمكن ذلك،

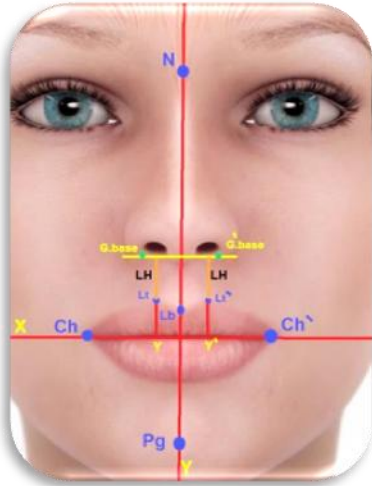
أو إجراء الحقن بعد مرور 10 دقائق على الأقل من فتح الهالوتان).

3. يتم إجراء الشقوق الجراحية بواسطة شفرة مشروط بقياس #15 وفقاً للنقاط المعلمة للحصول على الشريحة التدويرية و الشريحة التقديمية.
4. تسليخ العضلة الدويرية الفموية.
5. تحرير جناح الأنف في الجهة المشقوقة حيث أن إصلاح الأنف يكون ضرورياً من أجل إصلاح شقوق الشفة الكاملة وبعض شقوق الشفة غير الكاملة.
6. بعد ذلك نسحب القطع الشفوية للأسفل بواسطة الصنارات الجلدية بحث توضع القطع الشفوية بالوضع المطلوب الحصول عليه بعد إجراء الخياطة.
7. الخياطة على ثلاث طبقات:
- خياطة المخاطية الفموية باستخدام خيوط فكريل (4:0).
- خياطة العضلات بدءاً من منطقة أحمر الشفاه في أسفل الشفة و باتجاه الأعلى، باستخدام خيوط فكريل (4:0).

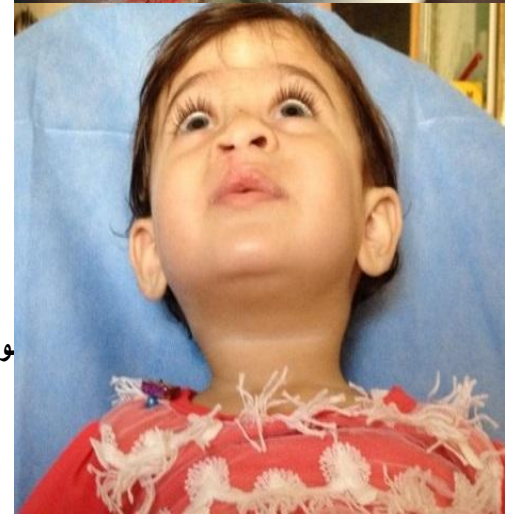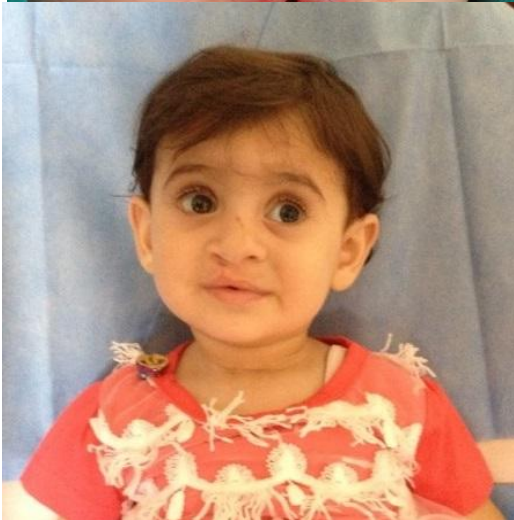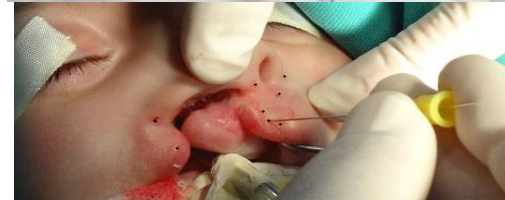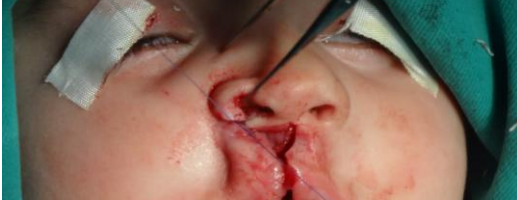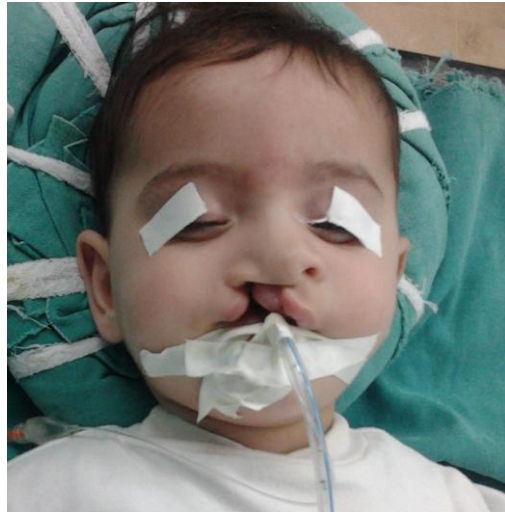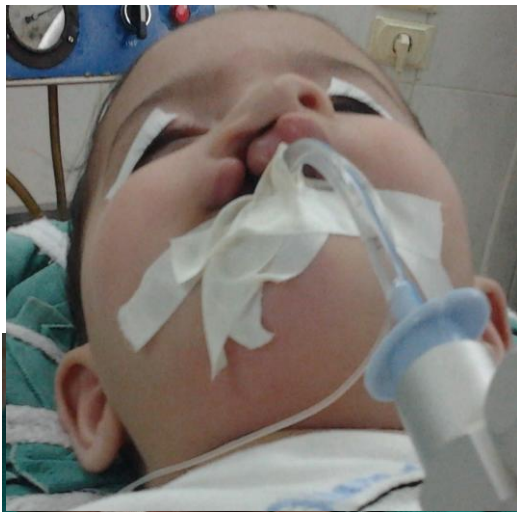- خياطة الجلد باستخدام خيوط نايلون (5:0) خياطة متقطعة. حيث توضع أول قطبة على الجلد أعلى حافة الشفة الحمراء مباشرة بما يتوافق مع قمة قوس كيوييد. إذ يجب التأكد من استمرارية الحافة الحمراء للشفة العلوية في هذه المرحلة قبل إتمام الخياطة. يوضح الشكل (1) مراحل الإصلاح الجراحي وفق تقنية موهler.

#### تحليل الصور الشمسية (طريقة التحليل الأثروبومترية):

هي طريقة تحليل يتم فيها دراسة الارتباط النسبي بين القياسات الخطية التي تمثل مستويات أحمر الشفاه و مستويات ذروة الأنف و جناحيه. أي إجراء تقييم خطي نسبي للشفة و الأنف. تنفيذ هذه الطريقة في التغلب على العامل الشخصي تحقيق الدقة من خلال اعتماد محاور الاحداثيات و الارقام في التحليل. ويتم ذلك باستخدام برنامج Adobe Illustrator CS4 لمعالجة الصورة الفوتوغرافية. يوضح الشكل (1) المحاور و نقاط العلام الوجهية المعتمدة أثناء الدراسة التحليلية الأثروبومترية [16,17].



الشكل (1): المحاور و نقاط العلام المعتمدة أثناء الدراسة التحليلية الأثروبومترية.



وهلر

**متغيرات البحث: Research Variables****أولاً. التناظر الشفوي:**

اختلاف ارتفاع الشفة الجلدية (Lip High Difference) LHD: تم اعتماد المعادلة الرياضية الموصوفة من Mulliken و Wong[18] والتي عدلت من قبل Fudalej و زملاؤه[19] في حساب LHD. حيث تسمح هذه المعادلة بقياس عدم التناظر بين ارتفاع الشفة الجلدية في الجانبين المشقوق وغير المشقوق كنسبة مئوية. يقاس ارتفاع الشفة الجلدية من قمة قوس كيويبيد عمودياً على الخط الواصل بين النقطتين الأكثر انخفاضاً على ميزاب جناح الأنف في الجانبين.

حساب النسبة المئوية من خلال المعادلة التالية:

$$LHD = \frac{\text{طول الجانب الأطول} - \text{طول الجانب الأقصر}}{\text{طول الجانب الأطول}} \times 100 = \%$$

$$LHD = LH1 - \frac{LH2}{LH1} \times 100 = \%$$

حيث LH<sub>1</sub> هي ارتفاع الشفة الجلدية في الجانب الأطول، بينما LH<sub>2</sub> هي ارتفاع الشفة الجلدية في الجانب القصير

تعبّر هذه النسبة عن اختلاف ارتفاع الشفة الجلدية بين الجانب المشقوق والجانب غير المشقوق.

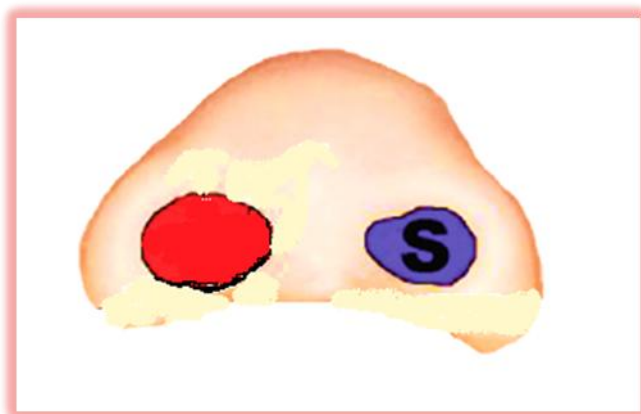
**• التناظر الأنفي:****نسبة عدم تناظر فتحتي الأنف:**

تم أيضاً اعتماد المعادلة الرياضية الموصوفة من Mulliken و Wong[18] والتي عدلت من قبل Fudalej و زملاؤه[19]. حيث تسمح هذه المعادلة بقياس عدم التناظر بين فتحتي الأنف في الجانبين المشقوق وغير المشقوق كنسبة مئوية.

$$N = S1 - \frac{S2}{S1} \times 100 = \%$$

حيث N نسبة عدم تناظر فتحتي الأنف، S1 فتحة الأنف الأكبر، S2 فتحة الأنف الأصغر.

ويوضح الشكل (3) الصورة بالوضعية الأنفية الجبهية لدراسة التناظر بين فتحتي الأنفي.



الشكل (3) يوضح فتحتي الأنف بالوضعية الأنفية الجبهية



## النتائج و المناقشة :

تم استخدام برنامج SPSS (Statistical Package For Scientific Studies) الإصدار 20 للدراسة الإحصائية، حيث تم إجراء اختبارات ستودينت للعينات المستقلة للمقارنة بين الذكور والإناث، واختبارات ستودينت للعينات المزدوجة للمقارنة بين القياسين في الزمن الأول والزمن الثاني.

أولاً: توزيع العينة :

الجدول (1) : توزيع العينة حسب الجنس والعمر

العينة كاملة	اناث	ذكور	
12	5	7	العينة
100	%41.7	58.3%	النسبة المئوية
5.17± 1.115	5.20±1.304	5.14± 1.069	متوسط العمر والانحراف المعياري

ثانياً: النتائج الإحصائية:

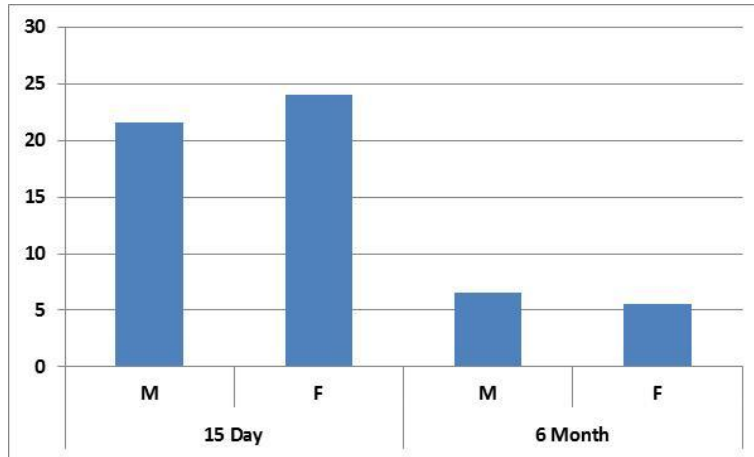
1. التناظر الشفوي:

• مقارنة بين الجنسين :

الجدول (2): اختبار ت ستودينت للعينات المستقلة لمقارنة نسبة اختلاف ارتفاع الشفة الجلدية بين الذكور والإناث

SEX	N	Mean	Std. Deviation	Std. Error Mean	T	dF	SIG(P-Value)	
15DAY	M	7	21.57	2.820	1.066	-.808	10	0.438
	F	5	24.00	5.367	2.400			
6month	M	7	6.57	2.070	.782	.708	10	0.495
	F	5	5.60	2.702	1.208			

نلاحظ من الجدول أن قيمة مستوى الدلالة بعد 15 يوم من العمل الجراحي (0.438) وبعد 6 أشهر من العمل الجراحي (0.495) أكبر من 0.05. أي لا يوجد فرق هام إحصائياً في نسبة اختلاف ارتفاع الشفة الجلدية بين الذكور والإناث. و يوضح الشكل (4) نسبة اختلاف ارتفاع الشفة الجلدية بين الذكور و الإناث.



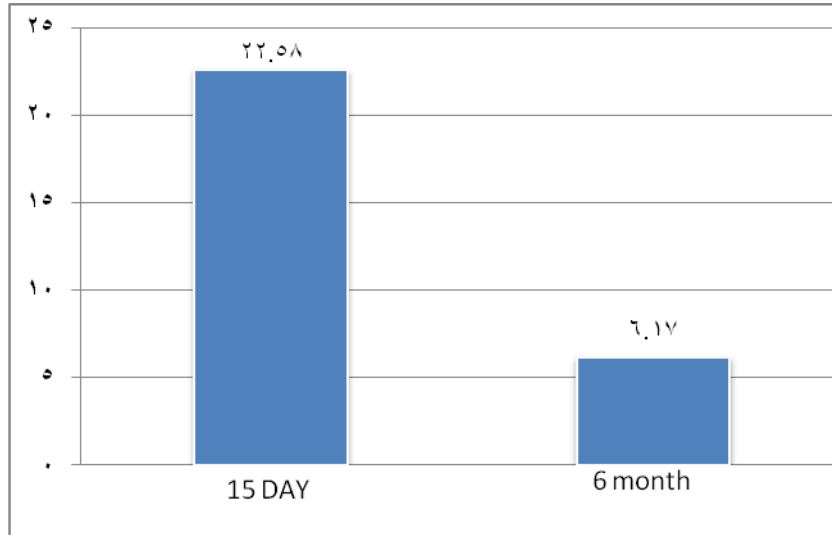
شكل (4): نسبة اختلاف ارتفاع الشفة الجلدية بين الذكور و الإناث

• مقارنة بين الزمنين:

الجدول (3): اختبار تستودينت للعينات المزدوجة للمقارنة بين LHD بعد 15 يوم و 6 أشهر من العمل الجراحي

	Mean	N	Std. Deviation	Std. Error Mean	T	dF	SIG(P-Value)
15DAY	22.58	12	5.054	1.459	9.793	11	0.000
6month	6.17	12	2.290	.661			

نلاحظ من الجدول أن قيمة مستوى الدلالة 0.000 أصغر من 0.01. أي يوجد تحسن هام إحصائياً في ارتفاع الشفة الجلدية خلال ست أشهر من العمل الجراحي. يوضح الشكل (5) تحسن ارتفاع الشفة الجلدية خلال 6 أشهر من العمل الجراحي.



الشكل (5): تحسن ارتفاع الشفة الجلدية خلال 6 أشهر من العمل الجراحي

## 2. التناظر الأنفي:

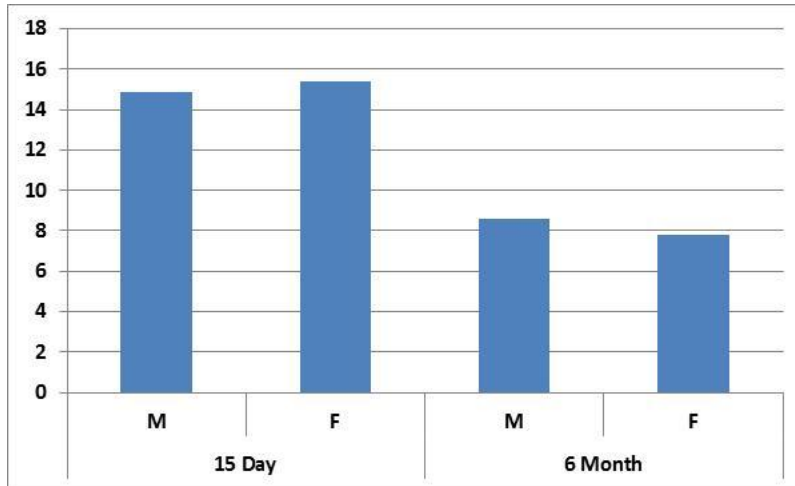
### تناظر فتحتي الأنف:

#### • مقارنة بين الذكور والإناث :

جدول (4): اختبار ت ستودينت للعينات المستقلة لمقارنة نسبة عدم تناظر فتحتي الأنف بين الذكور والإناث

SEX	N	Mean	Std. Deviation	Std. Error Mean	T	dF	SIG(P-Value)
15DAY M	7	14.86	7.010	2.650	-1.328	10	0.214
F	5	15.40	5.459	2.441			
6month M	7	8.57	4.036	1.525	-.151	9.856	0.883
F	5	7.80	2.950	1.319			

نلاحظ من الجدول أن قيمة مستوى الدلالة بعد 15 يوم من العمل الجراحي (0.214) وبعد 6 أشهر من العمل الجراحي (0.883) أكبر من 0.05. أي لا يوجد فرق هام إحصائياً في نسبة عدم تناظر فتحتي الأنف بين الذكور والإناث. يوضح الشكل (6) نسبة عدم تناظر فتحتي الأنف بين الذكور والإناث بعد 15 يوم و 6 أشهر من العمل الجراحي.



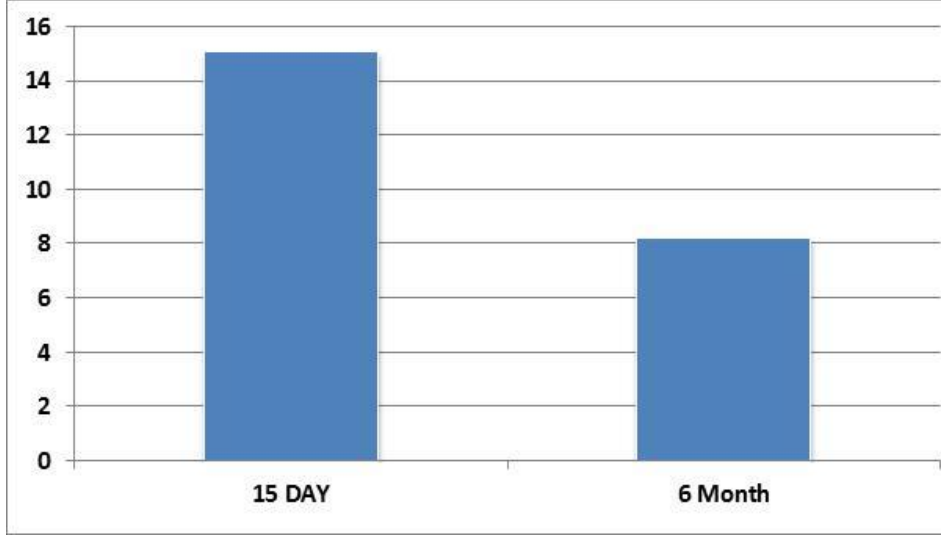
الشكل (6): نسبة عدم تناظر فتحتي الأنف بين الذكور والإناث بعد 15 يوم و 6 أشهر من العمل الجراحي

#### • مقارنة بين الزمنين:

الجدول (5): اختبار ت ستودينت للعينات المزدوجة لمقارنة نسبة عدم تناظر فتحتي الأنف بعد 15 يوم و 6 أشهر من العمل الجراحي

	Mean	N	Std. Deviation	Std. Error Mean	T	dF	SIG(P-Value)
15DAY	15.08	12	6.142	1.773	6.948	11	0.001
6month	8.25	12	3.494	1.008			

نلاحظ من الجدول أن قيمة مستوى الدلالة 0.001 و هي أصغر 0.01. أي يوجد فرق هام إحصائياً في تحسن تناظر فتحتي الأنف بعد 6 أشهر من العمل الجراحي. يوضح الشكل (7) تحسن تناظر فتحتي الأنف بعد 6 أشهر من العمل الجراحي.



الشكل (7): تحسن تناظر فتحتي الأنف بعد 6 أشهر من العمل الجراحي

#### مناقشة تناظر الشفة الجلدية:

• نلاحظ أن نسبة اختلاف ارتفاع الشفة الجلدية بعد 15 يوم من الجراحة كانت عند الإناث 24.00%، أما عند الذكور فبلغت 21.57%. في حين كانت بعد 6 أشهر من العمل الجراحي 6.57% عند الإناث و 5.60% عند الذكور. كما نلاحظ عدم وجود فروق ذات دلالة إحصائية بين الجنسين لأن قيمة مستوى الدلالة أكبر من 0.05 (بعد 15 يوم و 6 أشهر من العمل الجراحي) بمعنى آخر لا يوجد فرق هام إحصائياً في نسبة اختلاف ارتفاع الشفة الجلدية بين الذكور و الإناث.

• كما نلاحظ أن نسبة اختلاف ارتفاع الشفة الجلدية بعد 15 يوم من العمل الجراحي 22.58%، و 6.17% بعد 6 أشهر، و أن قيمة مستوى الدلالة 0.000 اصغر من 0.01. أي يوجد تحسن هام إحصائياً في ارتفاع الشفة الجلدية خلال ست أشهر من العمل الجراحي. وقد يعود هذا الاختلاف في ارتفاع الشفة الجلدية إلى اختلاف النمو بين الجانب السليم و الجانب المشقوق و هذا يعزى بدوره لتقلص الندبة الناجمة عن العمل الجراحي. ولتحقيق التناظر شبه التام لا بد من الالتزام بمبادئ التقديم- التدوير، والعنصر الأساسي بين هذه المبادئ هو التدوير الملائم لقطعة الشق و الذي يتحقق من خلال القطع للخلف Back-cut.

• تشابهت نتائج دراستنا مع نتائج دراسة Cassio وزملاءه (2012) حيث كانت نسبة اختلاف ارتفاع الشفة الجلدية بعد عام من المراقبة السريرية 8% بالمقارنة مع 24% بعد العمل الجراحي.

• من الجدير بالذكر النتائج التي حصل عليها Cassio وزملاءه (2012) عند تقييمهم لنسبة اختلاف ارتفاع الشفة الجلدية على 50 طفل سليم (غير مصاب بشق الشفة) كمجموعة شاهدة في الدراسة آفة الذكر، إذ كانت نسبة الاختلاف  $1.89\% \pm 4.52\%$ . مما قد يشير إلى وجود درجة متوقعة دائماً من عدم تناظر الشفة، أي أن أحد جانبي الوجه نادراً ما يتطابق مع الجانب الآخر.

• بينما اختلفت نتائج دراستنا مع دراسة Cutting and Dayan (2003) اذ لم يلاحظوا وجود اختلاف في ارتفاع الشفة الجلدية خلال فترة المتابعة التي استمرت عامين أو أكثر بعد العمل الجراحي. يفسر ذلك إخضاع مرضاهم لمعالجة تقويمية سابقة للإصلاح الجراحي و التي تساهم بتقريب الحواف السنخية المشقوقة من بعضها و بالتالي قد تسهل الاغلاق الجراحي عن طريق تخفيف الشد. كما قد تشير النتائج التي حصلوا عليها خلال فترة المتابعة التي امتدت عامين أو أكثر إلى تحسن اختلاف ارتفاع الشفة مع الزمن و بالتالي قد يحدث تحسن اضافي في ارتفاع الشفة كون فترة المتابعة في دراستنا استمرت لمدة 6 أشهر فقط.

• ونختلف أيضا مع Lee (1999م) و الذي أشارت نتائج دراسته إلى أن شق الشفة الأحادي الجانب و المتابع لمدة ثلاث سنوات تقريبا بعد العمل الجراحي يحافظ على ثبات واضح في الأبعاد الأفقية والعمودية المحددة وقت إجراء العمل الجراحي.

#### مناقشة مشعر عدم تناظر فتحتي الأنف:

• لوحظ في هذه الدراسة أن نسبة عدم تناظر فتحتي الأنف بعد 15 يوم من العمل الجراحي كانت عند الإناث 15.40%، أما عند الذكور فبلغت 14.86%. بينما كانت هذه النسبة بعد 6 أشهر من العمل الجراحي 8.57% عند الذكور أما عند الإناث فبلغت 7.80%. ونلاحظ عدم وجود فروق ذات دلالة احصائية لأن قيمة مستوى الدلالة (بعد 15 يوم و بعد 6 أشهر من العمل الجراحي) اكبر من 0.05. أي لا يوجد فرق هام إحصائياً فني نسبة عدم تناظر فتحتي الانف بين الذكور و الإناث بعد 15 يوم و 6 أشهر من العمل الجراحي. قد يعزى ذلك إلى الدقة في تنفيذ بروتوكول العمل الجراحي عند جميع المرضى.

• بينما نلاحظ أن نسبة عدم تناظر فتحتي الأنف بلغت 15.08% بعد 15 يوم من العمل الجراحي، و 8.25% بعد 6 أشهر من العمل الجراحي، و أن قيمة مستوى الدلالة 0.000 أصغر من 0.01. أي يوجد فرق هام إحصائياً في تحسن تناظر فتحتي الأنف بعد 6 أشهر من العمل الجراحي.

• كانت نتائج هذه الدراسة مشابهة للنتيجة التي حصل عليها Cassio (2012) حيث كان مشعر عدم التناظر الأنفي بعد سنة من العمل الجراحي 9,6%، ومثابه لنتيجة دراسة Mulliken و Martinez-Pérez (1999) الذين استخدموا في دراستهم جبيرة ممتصة على جناح الأنف و كان مشعر عدم التناظر الأنفي 8,6%.

• بينما تختلف أيضا مع Lee (1999م) و الذي أشارت نتائج دراسته إلى أن شق الشفة الأحادي الجانب والمصحح جراحياً و المتابع لمدة ثلاث سنوات تقريبا يحافظ على ثبات واضح في الأبعاد الأفقية والعمودية المحددة وقت إجراء العمل الجراحي.

#### الاستنتاجات و التوصيات

##### -الاستنتاجات:

- أدى استخدام تقنيه موهler في إصلاح شق الشفة الكاملا لأحادي الجانب إلى:
- تحسن تناظر ارتفاع الشفة الجلدية خلال ست أشهر من العمل الجراحي.
- تحسن تناظر فتحتي الأنف خلال ست أشهر من العمل الجراحي.

##### -التوصيات:

- نوصي باستخدام تقنية موهler في إصلاح شق الشفة الكامل أحادي الجانب.

• نقترح إجراء أبحاث ذات فترات متابعة طويلة الأمد باستخدام تقنية موهلر في إصلاح شق الشفة الكامل الأحادي الجانب لمعرفة فعالية هذه الطريقة العلاجية بعيدة المدى و أبحاث أخرى لمقارنة هذه التقنية مع التقنيات الأخرى.

### المراجع:

1. NOORDHOFF, M.S.; CHEN P.K. *Unilateral cheiloplast*. In: Mathes SJ edit. *Plastic Surgery*. 2nd ed. Phil-adelphia: Saunders Elsevier, 2006, p. 165-215.
2. CUTTING, C. B. *Secondary cleft lip nasal reconstruction; state of the art*. *The Cleft Palate – Craniofacial Journal*, 2000, 37(6): 538-41.
3. GUÉRIN, B.; HOUZÉ, D. COQUEL, PH. *Comment interpreter: de l' image échographie au diagnostic prenatal*. In; Guérin, B.; Ardaens, Y.; Bailleux, B.; Houzé, D (ed): *Écographie en partiqueobstétrical*. Masson, Paris, 1991, Chapter 7; p.129- p.130.
4. PETERSON, L. J.; ELLIS, E.; HUPP, J. R.; TUCKER, M. R. *Contemporary Oral and Maxillofacial Surgery*. Mosby, St. Louis, 1993.
5. BOTH, B. W.; SCHENDEL, S. A.; HAUSAMEN, J. E. *Maxillofacial Surgery*. Volume 2, Churchill Livingstone, Harcourt Brace &Co Ltd, 1999, p. 991-1173.
6. BUTOW KURT, W. *Treatment of Facial Cleft Deformities*. 1<sup>st</sup> Edition, IshiyakuEuroAmericaInc, St. Louis, 1995.
7. MILLARD, D. R, JR. *Cleft Craft: The Evolution of Its Surgery*. Volume III. Little, Brown, Boston, 1980, p. 525- p. 541.
8. PROFFIT, W. R.; WHITE, R. P. *Surgical- Orthodontic Treatment*. Mosby, St. Louis, 1991.
9. NAUMANN, H. H.; HELMS, J.; HERBERHOLD, C.; JAHRSDOERFER, R. A.; KASTENDBAUER, E. R.; PANJE, WR.; TARDY, ME. *Head and Neck Surgery*. Volume 1, Part I, 2<sup>nd</sup> Edition, Thieme Medical Publishers, Inc., New York, 1995.
10. MULLIKEN, J. B.; PENSLER, J. M.; KOZAKIEWICH, H. P. W. *The anatomy of cupid's bow in normal and cleft lip*. *PlastReconstrSurg*, 1993, 92(3):395-403.
11. MILLARD, D. R, JR. *Cleft Craft: The Evolution of Its Surgery*. Volume I. Little, Brown, Boston, 1976, p. 245- p. 250.
12. MILLARD, D. R, JR. *A radical rotation in single harelip*. *American Journal of the surgery*, 1987,95: 318-322.
13. HONIGMANN, K. *Experiences with the Reichert procedure in closure of unilateral cleft lips*. *PlasticReconstrSurg*, 1980, 65: 164.
14. POOL, R. *The configurations of the unilateral cleft lip, with reference to the rotation advancement repair*. *Plastic ReconstrSurg*, 1966, 37: 558.
15. MOHLER, L. R. *Unilateral cleft lip repair*. *Plastic ReconstrSurg*, 1987, Oct; 80,511-7.
16. YAMADA, T.; MORI, Y.; MINAMI, K.; MISHIAM, K.; TSUKAMOTO, Y. *Surgical result of primary lip repair using the triangular flap method for treatment of complete unilateral cleft lip and palate: a three-dimensional study in infants to four-year-old children*. *Cleft Palate Craniofac J*, 2002, 39:497- 502.
17. YAMADA, T.; MORI, Y.; MINAMI, K.; Sugahara, T. *Nasolabial and alveolar morphlogy following presurgical orthopaedic treatment in complete unilateral clefts of lip, alveolus and palate*. *J Craniomaxillofacurg*, 2003, 31:343-347.
18. WONG, G. B.; BURVIN, R.; MULLIKEN, J. B. *Resorbable internal splint: an adjunct to primary correction of unilateral cleft lip-nasal deformity*. *Plastic and Reconstructive Surgery*, 2002, vol. 110, no. 2, pp. 385–391.
19. FUDALEJ, P.; KATSAROS, C.; HOZIASZ, K.W.; BORSTLAP, A.; KUIJPERS-JAGTMAN, A.M. *Nasolabial symmetry and aesthetics in children with complete unilateral cleft lip and palate*. *British Journal of Oral and Maxillofacial Surgery*, 2012, vol. 50, no. 7, pp. 621–625.