

## استخدام مادة بديلة في عمليات رفع الجيب الفكي العلوي مع إجراء الغرس السنّي الفوري

الدكتور منذر أسعد\*

(تاريخ الإيداع 11 / 6 / 2018. قُبِلَ للنشر في 9 / 8 / 2018)

### □ ملخّص □

تهدف هذه الدراسة إلى تقييم فعالية استخدام مادة الجلفوم كمادة مألثة في عملية رفع الجيب الفكي العلوي بالطريق المفتوح (وفق تقنية النافذة الجانبية) مع إدخال فوري للغرسات السنّية بنفس التداخل الجراحي. بلغ عدد حالات البحث المنجزة ست عشرة غرسة سريرية ، أنجزت على مرضى من كلا الجنسين ممن لديهم استئطباب لإجراء رفع جيب فكي بالطريق المفتوح (بطريقة النافذة الجانبية) حيث تم إدخال الغرسات السنّية مباشرة بعد عملية رفع الجيب الفكي وتمت مراقبة الغرسات بعد ثلاثة وثمانية أشهر بعد الجراحة. أظهرت النتائج نجاح استخدام الجلفوم كمادة مألثة في تحقيق تشكّل عظمي حقيقي ملاحظ شعاعياً على الصور البانورامية لأربعة عشر غرسة من مجمل الغرسات بعد ثمانية أشهر من العمل الجراحي وتوافق ذلك مع نجاح هذه الغرسات خلال طور الاندماج العظمي.

الكلمات المفتاحية: رفع الجيب الفكي العلوي - الجلفوم - الغرسات السنّية - تقنية النافذة الجانبية

\* أستاذ مساعد - قسم جراحة الفم والفكين - كلية طب الأسنان - جامعة تشرين - اللاذقية - سورية

## Using of an Alternative Material in Maxillary Sinus Lifting with Immediate Implant Placement

Dr. Mounzer Assad\*

(Received 11 / 6 / 2018. Accepted 9 / 8 / 2018)

### □ ABSTRACT □

The aim of this study was to evaluate the effectiveness of using Gelfom (Gelatine Sponge) as a filling material in maxillary sinus lifting by (lateral Window approach) technique with immediate implant placement in the same surgical procedure .

Sixteen clinical dental implants were included of patients who were indicated to have maxillary sinus lifting by lateral window approach technique of both sexes. Implants were inserted directly after sinus lifting in the same procedure and were followed up radiographically by panoramic views for three and eight months after surgery .

Results revealed that Gelfoam was successful as a filling material that provides a magnificent radiographically bone formation around fourteen implants with clinical successes of these implants in the Osseo integration period .

**Key words :** maxillary sinus lifting –gelfoam– dental implants –lateral window approach technique .

---

\* Associate Professor, Department of Oral Surgery, Faculty of Dentistry, Tishreen University, Lattakia, Syria.

**مقدمة:**

❖ لقد أصبح التعويض عن الأسنان الطبيعية المفقودة باستخدام الزرعات المندمجة عظيماً واحداً من أهم الخيارات العلاجية في علم طب الأسنان الحديث. حيث تستخدم الزرعات السنية بشكل واسع حول العالم بهدف استعادة الوظائف الفموية بما يتضمن وظيفة المضغ و الكلام علاوة على تحقيق الناحية الجمالية سواء عند مرضى الدرد الجزئي أو حتى الكامل. (1,2)

❖ لكن وضع الزرعات السنية يتطلب وجود كمية كافية من العظم السنخي سواء من حيث العرض أو الارتفاع. كذلك يجب احترام المجاورات التشريحية عند التخطيط للزرع السني، حيث كثيراً ما تكون هذه البنى الحيوية عائقاً أمام إدخال الزرعات السنية. ففي المنطقة الخلفية من الفك العلوي يشكل وجود الجيب الفكي تحدياً في وجه الزرع السني. حيث أن امتصاص الحافة السنخية و تهوي الجيب الفكي بعد قلع الأسنان، بالإضافة لضعف نوعية العظم في هذه المنطقة قد يشكل عائقاً أمام إعادة تأهيل المريض بالزرعات السنية. (3) ، و لقد جرت عدة محاولات من أجل التغلب على هذه المشكلة، حتى نُشر أول مقال علمي عن تقنية رفع الجيب الفكي في عام 1980 من قبل Boyne و James. (4) و منذ ذلك الوقت ظهرت العديد من الدراسات حول عملية رفع الجيب الفكي، و أصبح هذا الإجراء موثقاً و هاماً قبل عملية التعويض بالزرعات السنية في كثير من الحالات حيث يهدف إلى خلق حجم عظمي كافي في المنطقة الخلفية من الفك العلوي يستوعب الزرعات السنية. (5)

❖ هناك العديد من التقنيات الجراحية المستخدمة لرفع غشاء الجيب الفكي و بشكل عام يمكن القول أن هناك طريقتين واسعتين هما تقنية النافذة الجانبية أو التقنية المفتوحة و التقنية المغلقة أو الرفع من خلال قمة السنخ و تبقى تقنية النافذة الجانبية الكلاسيكية هي الأوسع انتشاراً و قد تتم هذه التقنية على مرحلة واحدة أو مرحلتين، حيث يتم إدخال الزرعات في نفس مرحلة تطعيم الجيب الفكي في تقنية المرحلة الواحدة بينما يتم تأخير وضع الزرعات السنية في تقنية رفع الجيب الفكي على مرحلتين. (6) يبقى التساؤل الهام هو تحديد أفضل مادة مألوفة للحجرة المتشكلة بعد رفع غشاء الجيب (7,8) .

❖ هناك العديد من المواد التي قد تكون فعّالة في مثل هذه الحالات السريرية، (9) و بلا شك يشكل الطعم العظمي الذاتي المعيار الذهبي لمواد التطعيم العظمية، لكن العديد من الباحثين حاولوا الاستعاضة عنه، بسبب المراضة التي تسببها عملية الحصول عليه، حيث استخدمت العديد من البدائل غير ذاتية المنشأ مثل الطعوم المغايرة و الصناعية، لكن الطعوم المغايرة تحمل خطر نقل الأمراض و الطعوم الصناعية باهظة الثمن و نتائجها غير مرضية في كثير من الأحيان. (10\_11)

❖ كان هناك جدل كبير مؤخراً حول إمكانية رفع الجيب الفكي بدون أي مواد تطعيم، على مبدأ التجدد العظمي الموجّه. (12,13) و أن المفتاح الرئيسي لنجاح هذه التقنية الجديدة هو الإبقاء على غشاء شنايدر مدفوعاً لأقصى وضع علوي ممكن من خلال وضع الزرعات في نفس المرحلة (14) بحيث تكون الزرعات ثابتة ضمن ارتفاع العظم المتبقي و ذراها تحافظ على ارتفاع غشاء الجيب على مبدأ أوتاد الخيمة tent pegs.

**❖ استطببات عملية رفع الجيب الفكي Indication of sinuslift procedure**

- فرط تهوي الجيب الفكي. Pneumatization of Maxillary Sinus (15)
- نقص كثافة العظم. (16)
- القوى الاطباقية الشديدة. (17)

- استطبانات تعويضية في حالات نقص المسافة بين القوسين السنخيين. (18)

#### ❖ مضادات استطباب عملية رفع الجيب الفكي **contraindication of sinus lift procedure (19)**

لم يتم تحديد الحالات و الأمراض التي تشكل مضاد استطباب لعملية رفع الجيب الفكي بشكل دقيق حتى وقتنا هذا. لكن بشكل عام يمكن اتباع القواعد التالية:

- 1- وجود نتحة قيحية من الجيب الفكي تشكل مضاد استطباب قطعي لعملية رفع الجيب الفكي
- 2- تعرض المريض مسبقاً لعملية كالدويل-لوك عادةً ما تجعل عملية رفع الجيب الفكي صعبة بشكل كبير أو حتى شبه مستحيلة. حيث لا يمكن التعامل مع النسخ المتندبة و معالجتها على غرار المخاطية الجيبية السليمة.
- 3- إذا كان لدى المريض قصة إصابة بالتهاب جيب فكي حاد و لم تتم إزالة السبب، فقد تزيد عملية تطعيم الجيب الفكي من احتمالية حدوث هجمات التهابية مستقبلية. و يجب تنبيه المريض لهذا الأمر.
- 4- التهاب الجيب الفكي المزمن لا يعقد عملية رفع الجيب الفكي. بل من المدهش أن تتخّن مخاطية الجيب يزيد من مقاومتها الميكانيكية مما يسهل من إجراء رفع الغشاء.
- 5- في حال كان المريض يعاني من ترقق عظام متوسط الشدة فإن ذلك لا يشكل مضاد استطباب، لكن يجب زيادة فترة الشفاء بعد عملية تطعيم الجيب الفكي حتى 12 شهر. أما حالات ترقق العظام الشديدة فتشكل مضاد استطباب للجراحة.
- 6- من غير المحتمل حدوث نزف مهدد للحياة عند المريض الذي يتعالج بمضادات تجمع الصفائح في حال خضع لعملية رفع الجيب الفكي. لكن ينصح بإيقاف هذه الأدوية تحت إشراف الطبيب المعالج. كذلك يجب إنقاص جرعة المميعات الدموية (بحيث يصل الINR إلى 1.8). و في بعض الحالات تكون هناك حاجة لوضع المريض على الهيبارين منخفض الوزن الجزيئي.
- 7- لا تؤثر الستيروئيدات الالتهابية أو ذات التطبيق السطحي على الجراحة حيث تكون الجرعة الممتصة من الدواء منخفضة.
- 8- العمر بحد ذاته ليس مضاد استطباب لعملية رفع الجيب الفكي.
- 9- لا يعتبر السكري المضبوط مضاد استطباب لعملية رفع الجيب الفكي.
- 10- تكون مخاطية الجيب الفكي رقيقة عند المرضى المدخنين بشراهة، و تميل بشكل كبير للانقباض خلال العملية.

#### ❖ التقنيات الجراحية الأكثر شيوعاً في رفع الجيب الفكي **Common sinus lift techniques**

##### • رفع الجيب الفكي بالتقنية الجانبية **Lateral sinus lift**

أستخدمت هذه التقنية بشكل واسع خلال الثلاثين السنة الماضية و خضعت إلى العديد من التعديلات، تقوم هذه التقنية على تحقيق مدخل جراحي إلى الجدار الأمامي الوحشي للجيب الفكي عن طريق رفع شريحة كاملة الثخانة بعد إجراء شق على قمة السنخ مع شقين تحريريين بحيث تكون قاعدة الشريحة أعرض من قمتها. و يجب أن تكون شقوق التحرير بعيدة عن المنطقة المقرر فيها تحضير النافذة العظمية (20) بعد ذلك يتم تحضير مدخل إلى غشاء الجيب و هناك تقنيتين، الأشيع بينهما هي تقنية الباب المسحور **trapdoor technique**، في هذه التقنية يتم تحضير النافذة العظمية مع ترك صفيحة عظمية في المنتصف (جزيرة عظمية **bone island**) ملتصقة بغشاء الجيب يتم دفعها إلى داخل الجيب بعد تسليخ غشاء شنايدر لتشكل الجدار العلوي لجزيرة التجدد العظمي.

بينما في التقنية الثانية يتم تحقيق المدخل إلى غشاء الجيب من خلال إزالة كامل الصفيحة العظمية المغطية للغشاء في المنطقة المقرر فيها رفع غشاء الجيب.(21)

يتم تسليخ غشاء الجيب الفكي بحذر عن أرضية الجيب وصولاً إلى الجدار الأنسي حيث يتم تسليخ الغشاء عنه حسب ارتفاع التطعيم المطلوب. كذلك يجب أن يكون التسليخ بالاتجاه الأمامي الخلفي كافي ليمسح بوضع الطعم وأو الزرعات بدون أي توتر. ثم يتم ملئ المسافة المتشكلة تحت غشاء الجيب بمواد مألثة تختلف حسب مرجعية الجراح. في هذه التقنية يمكن وضع الزرعات في نفس المرحلة إذا كان ارتفاع العظم السنخي المتبقي أكبر من 4-5مم مما يحقق الثبات الأولي للزرعات، أو يتم تأجيل وضع الزرعات حتى يتحقق التجدد العظمي للطعم الموضوع في الجيب الفكي و هذا يستغرق 9-12 شهر. بعد ذلك يتم خياطة الشريحة بشكل محكم لتحقيق إغلاق أولي.(21,22)

أستخدمت الأدوات الدوارة من أجل تحضير النافذة العظمية في البداية، و بعد ذلك بدأ الجراحون باستخدام جهاز التحضير فوق الصوتي piezoelectric حيث وجدوا أنه يقلل من نسبة حدوث الانتقاب في غشاء الجيب الفكي.(23) أشار بعض الجراحين إلى أن استخدام رأس على شكل منشار في جهاز التحضير فوق الصوتي يسمح بقطع دقيق بحيث يمكن إزالة النافذة العظمية و الحفاظ عليها في مصل فيزيولوجي ريثما يتم الانتهاء من تسليخ غشاء الجيب و تطعيم أرضية الجيب الفكي، ثم يتم إعادة هذه القطعة العظمية إلى مكانها مما يغني عن الأغشية الحاجزية. تؤكد الدراسات أن تقنية رفع الجيب الفكي بالطريقة الجانبية تتمتع بنسبة نجاح مرتفعة و تعتبر موثوقة بشكل كبير.(24)

ووفقاً لتصنيف Carl Misch (16) فإنه عادة ما تستطب عملية رفع الجيب الفكي مع اختلاف التقنية المستخدمة في عملية رفع الجيب ما بين الطريقة المغلقة والمفتوحة وفق التصنيف الآتي ل Carl Misch 1974

Misch Classification			
Treatment Option	Residual Bone Height (mm)	Treatment Procedures	Healing Time
1	>12	Division A implant placement	Implant Osseointegration: 4-6
2	10-12	Sinus graft; simultaneous division A implant placement	Implant Osseointegration: 6-8
3	5-10	Lateral wall approach sinus graft; delayed division A implant placement	Graft consolidation: 2-4 Implant Osseointegration: 4-8
4	>5	Lateral Wall approach sinus graft; delayed division A implant placement	Graft consolidation: 6-10 Implant osseointegration: 4-10

الشكل (1) تصنيف Misch 1974

#### ❖ تصنيف ميش : Carl.Misch 1974 (16)

صنف ميش خطة المعالجة لمناطق الدرد الخلفي وفق سماكة العظم السنخي أسفل الجيب الفكي باستخدام الغرسات السنية وفق مايلي:

**SA1**: عندما تتوافر سماكة عظم سنخي متبقي يزيد عن 12mm وعندها يتم إدخال الغرسات السنية بالتقنية التقليدية دون الحاجة لتداخل جراحي إضافي .

**SA2**: عندما تتوافر سماكة عظم سنخي متبقي بين 10-12mm وعندها يتم إدخال الغرسات السنية وفق تقنية رفع الجيب الفكي المغلق عبر المدخل السنخي (Crestal approach) باستخدام المطارق العظمية المدرجة (osteotomes).

**SA3:** وعندما تتوافر سماكة عظم سنخي متبقي يتراوح 5-10 mm وعندها يتم إدخال الغرسات السنية وفق تقنية رفع الجيب الفكي المفتوح عبر النافذة الجانبية (Lateral Window approach) مع/أو من دون إدخال الغرسات السنية وذلك تبعاً لنوعية العظم السنخي المتبقي فإن كان :

D1,D2: من الممكن إدخال الغرسات السنية

D3,D4: يصعب إدخال الغرسات السنية ويتم تأجيل الغرس حتى انتهاء الشفاء العظمي بعد رفع الجيب الفكي

**SA4:** عندما تتوافر سماكة عظم سنخي متبقي يقل عن 5 mm يتم تأجيل الغرس السني حتى انتهاء الشفاء العظمي

**مواد التطعيم المستخدمة في عملية رفع الجيب الفكي Grafting materials used in sinus lift procedures**

- i. الطعم العظمي الذاتي Autogenous graft (25)
- ii. الطعم العظمي المغاير Allograft (26)
- iii. الطعم العظمي الأجنبي Xenograft (27)
- iv. مواد التطعيم الصناعية Alloplastic grafting materials (29-28)
- v. الجلفوم (اسفنج الجيلاتين) Gelatin sponge (5)

#### ❖ آلية تحضير الجلفوم و استخداماته Gelfome preparation and its uses

الجيلاتين هو كولاجين غير حيوي يتم تحضيره إما من خلال المعالجة الحمضية acidic (النمط A) أو المعالجة القلوية (النمط B) للجلد البقري أو العظم أو الأربطة يتبعها معالجة حرارية ضمن بيئة رطبة (حلمهة). (2-3) يتم عزل المكون النهائي باستخدام طرق مختلفة مثل الفلترة و التنقيط. يحظى الجيلاتين بتاريخ طويل في معامل صناعة المواد الغذائية إذا استخدم كمادة مغلفة و حامية للمواد و كذلك يستخدم في معامل الأدوية لتركيبة المحافظ capsules و المراهم ointments و الأقراص tablet.

و يتفوق الجيلاتين على القالب الكولاجيني بعدة مزايا فهو سهل التحضير مما يجعله أرخص ثمناً و أكثر توافراً. و على العكس الكولاجين لا يسبب الجلاتين أي ارتكاس مناعي. (4)

إن الجلفوم هو مادة أساسها الجلاتين يتم تحضيرها من خلال عملية تنقية للجلاتين المحضر من جلد الأبقار من النمط A و تم استخدامه بشكل واسع من أجل السيطرة على النزوف و كضمد للجروح.

و يتمتع الجلفوم بمرونة شكلية و توافق حيوي و ألفة للبروتين بالإضافة لقابليته للتدرك الحيوي و هذا ما قد يؤهله ليكون سفالة ممتازة لنمو العظم في مناطق العيوب العظمية التي لا تخضع للضغوط. و قد أُستخدم الجلفوم بشكل ناجح في

العيوب العظمية الناتجة عن استئصال الأكياس من الفكين. [L. BODNER 1996] (5)

✓ و في حين كان الجدل قائماً بين اختيار الطعوم العظمية الذاتية أو بدائل العظم، نشرت دراسة تجريبية على

الحيوانات تشير إلى إمكانية رفع الجيب الفكي بدون أي مواد تطعيم، حيث وجد الباحث Linde و زملاؤه إمكانية حدوث تجدد عظمي في المسافة المعزولة و المحفوظة بين السمحاق و العظم القشري للقحف. حيث امتلأت المسافة

المعزولة بدايةً بالعلاقة الدموية، ثم شغلها عظم حديث التشكل. (30)

## أهمية البحث وأهدافه:

### الهدف من البحث :

- 1- تقييم فعالية استخدام الجلفوم في عمليات رفع الجيب الفكي بطريقة النافذة الجانبية لتحقيق كسب عظمي حول الزرعات الموضوعة خلال جلسة رفع الجيب.
- 2- تحري إمكانية الحصول على هذا الكسب العظمي من دون استخدام أي نوع من أنواع الطعوم العظمية بمختلف أنواعها في عملية رفع الجيب الفكي.
- 3- تحديد معدل نجاح الزرعات (قصير المدى) الموضوعة بالتزامن مع رفع الجيب الفكي الجانبي و ذلك عند استخدام الجلفوم لوحده كمادة مألثة .

### أهمية البحث:

- 1- تتبع أهمية البحث من الحاجة لمعرفة إمكانية الاكتفاء باستخدام الجلفوم لوحده على تحقيق التجدد العظمي داخل الجيب الفكي و مدى كفاءته كمادة مألثة وحيدة بعد عمليات رفع الجيب الفكي الجانبية حول الزرعات الموضوعة في نفس مرحلة رفع الجيب ومن دون الحاجة لأي شكل من أشكال الطعوم العظمية أو بدائل العظم و كذلك الاستغناء عن الأغشية الحاجزية.
- 2- الحاجة إلى مواد مألثة filling materials متوفرة و رخيصة الثمن قدر الإمكان لملى الفراغ المتشكل عن رفع قاع الجيب الفكي وتجنب اللجوء لاستخراج الطعوم الذاتية لما فيها من حاجة لتداخل جراحي اضافي الى جانب عملية رفع الجيب الفكي .

## طرائق البحث ومواده

### - تصميم الدراسة : Study design

هذه الدراسة دراسة توقعية سريرية Prospective clinical study

### - عينة البحث : Study Sample

تم استعمال الجلفوم كمادة مألثة بعد رفع الجيب الفكي باستخدام تقنية النافذة العظمية ووضع الغرسات السنوية مباشرة خلال نفس التداخل الجراحي لعدد من المرضى المراجعين لقسم جراحة الفم والوجه والفكين في كلية طب الأسنان (جامعة تشرين) وذلك من قبل نفس الجراح خلال الفترة الواقعة بين 2013-2016

- كل المرضى المدرجين ضمن عينة البحث يعانون من درد خلفي علوي أحادي أو ثنائي الجانب وذلك بكمية عظم سنخي متبقي 5-10م (من النمط 3وفقا لتصنيف Carl Misch) ومن نمط D1,D2 وذلك وفقا لتصنيف Misch & Judy لتصنيف الكثافة العظمية مما يسهل إجراء الغرس السنوي بثبات أولي مقبول بعد عملية رفع الجيب وبنفس التداخل الجراحي.

- تم إخبار جميع المرضى المدرجين ضمن عينة البحث بخطورة فشل الغرسات الوارد في هذا النوع من التداخل الخاص مقارنة مع غرس الأسنان في الحالة الطبيعية.

**-معايير الاستبعاد:**

- 1-مرضى السكري غير المضبوطين
- 2- مرضى المناعة الذاتية
- 3- المرضى المعرضين للإشعاع خلال عملية الغرس السني حيث ينبغي إجراء العمل الجراحي بهامش يسبق جلسة التشعيع ب 21 شهرا على الأقل.
- 4- المرضى المتعرضين للعلاج الكيميائي خلال فترة تقل عن 12 شهرا قبل الجراحة
- 5- مرضى التهاب النسيج حول السنية غير المضبوط
- 6- إبتان الجيب الفكي المزمن والحاد
- 7- المرضى المدخنين مايفوق 20 من السجائر يوميا
- 8- المرضى غير المتعاونين مع الدراسة

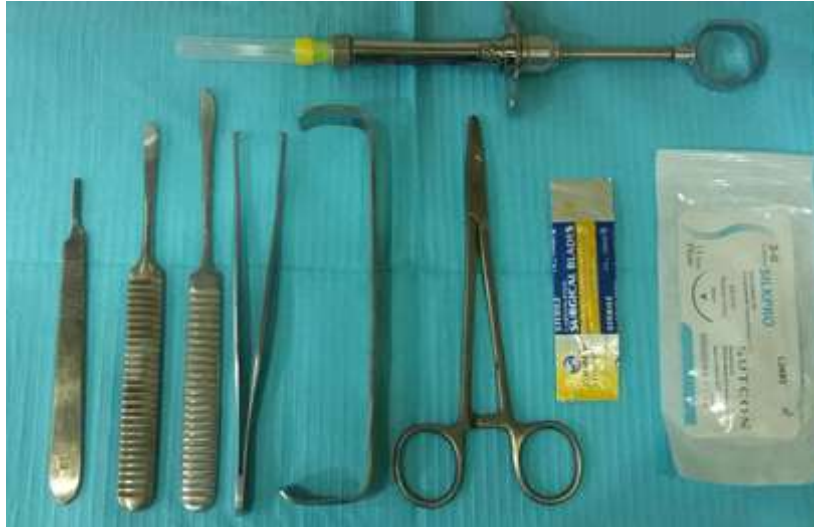**-معايير التضمن:**

تم إجراء فحص سريري وشعاعي للمريض والتقصي عن حالة النسخ الرخوة والعظمية لمنطقة الدرد الخلفي العلوي من خلال صور بانورامية وذروية لجميع المرضى ووضع خطة معالجة لإجراء رفع جيب فكي مع وضع مادة الجلفوم وتطبيقها كمادة مالئة وإجراء الغرس السني بنفس التداخل الجراحي وتتضمن الدراسة النوعية التالية من المرضى :

- 1- المرضى الذين لديهم استنطاب لإجراء غرس سني في منطقة الدرد الخلفي العلوي
- 2- المرضى ذوي سماكة عظم متبقي أسفل غشاء الجيب يتراوح (5-10) مم وفقا لتصنيف ميش (Carl Misch)
- 3- المرضى الذين لديهم نوعية عظم سنخي متبقي D1,D2 تسمح بتأمين ثبات أولي لإجراء غرس سني مباشرة بعد وضع الجلفوم.

**-مواد البحث: Materials****❖ المواد المستخدمة في العملية الجراحية:**

- الأدوات الجراحية: محقنة تخدير - حامل شفرة- روافع سمحاق-مبعدات نسج (فارابوف) - حامل ابر - مقص.



الشكل (2) الأدوات الجراحية المستخدمة في العمل الجراحي

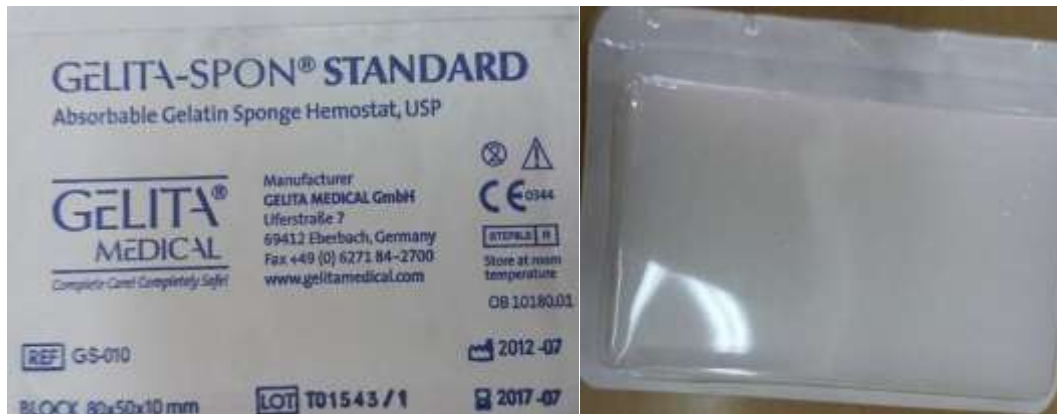

- الأدوات الجراحية العامة المستخدمة في البحث.
- قبضة جراحية مستقيمة ومعوجة. \_سنابل جراحية ذات رأس مدور رقم 8.
  - أدوات الزرع الخاصة بشركة Advance وتتضمن الموتور الجراحي و السنابل المصممة لتحضير مهد الزرعة ومقاييس العمق ومفاتيح شد الزرعات.



الشكل (3) أدوات رفع و تسليخ مخاطية الجيب الفكي

- أدوات رفع وتسليخ مخاطية الجيب الفكي. الشكل (3)
- شانات معقمة لعزل منطقة العمل الجراحي، شاش معقم، أمبولات ليدوكائين 80000/1 ورؤوس إبر
- شفرات 15 ، خيوط حرير 3/0، محلول ملحي 0,9% للإرواء.
- زرعات من Advance system، المصنعة في سوريا.
- شريحة جلفوم ممتص من شركة GELTA MEDICAL GmbH الألمانية.



الشكل (4) شريحة الجلفوم

**-التقنية الجراحية Surgical protocol:**

بعد إجراء التخدير الموضعي بالارتشاح يتم رفع وتسليخ شريحة سماقية مخاطية كاملة الثخانة مثلثية التصميم وكشف العظم السنخي المغطي لمنطقة الدرد الخلفي من الناحية الدهليزية، يتم وباستخدام السنابل الدوارة الكروية ( كارابايد \_تتغستين) متوسطة الحجم إجراء حفر دائري أو بيضوي الشكل لرسم جزيرة عظمية ببطء وبحركات تقشير لطيفة وإبراءه مستمر بالمصل الفيزيولوجي حتى نلاحظ شفافية الغشاء المبطن للجيب الفكي محيطة بالبارزة العظمية المتبقية في الوسط.

بعدها يتم وباستخدام KIT خاص تسليخ الغشاء المبطن للجيب الفكي عن السمحاق العظمي المحيط وهكذا بالمثل من جميع جوانب الجزيرة العظمية حتى نتأكد من زوال ارتباط الغشاء المبطن للجيب الفكي بأي حافة عظمية محيطية ويتم لذلك إجراء فالسلفا بالنفخ من الأنف والفم مغلق للتأكد من عدم حدوث انقباض نتيجة الحفر..بعدها يتم دم الجفوم مكانه بين قاع العظم وغشاء الجيب الفكي المرفوع

وأخيرا يتم إدخال الغرسات السنية وفق خطة العلاج التعويضية التي تم اختيارها من قبل الجراح قبل العمل الجراحي وذلك بتضمين الغرسات التي تم إدخالها بعزم إدخال أكبر أو يساوي 25/ cm، وبعدها إجراء الخياطة المتقطعة ووضع قطع شاش مشرب بالسالين للضغط عليها من قبل المريض لإرقاء النزف لمدة نصف ساعة. تم إجراء صورة بانورامية لمنطقة الغرس السني المترافق مع رفع الجيب الفكي :

1- بعد الغرس مباشرة

2- بعد 3 أشهر من الغرس السني

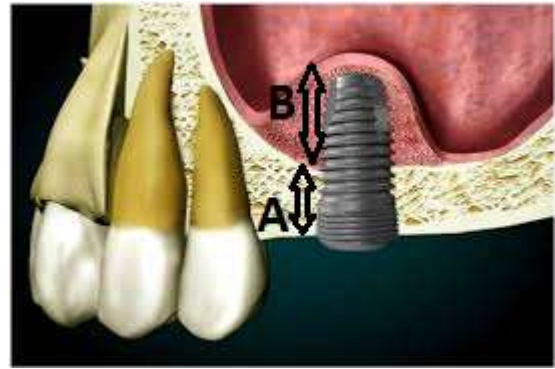
3- بعد 8 أشهر من الغرس السني

وتم إجراء مسح موحد للصور الشعاعية البانورامية وإجراء تحليل للصور وفق برنامج ديجورا لتحليل الصور الشعاعية واستنتاج كمية الكسب العظمي والتشكل وفق مايلي:

تعتبر المسافة A عن المسافة الواصلة بين مستوي ارتفاع العظم القمي ومستوي العظم السنخي الأصلي قبل عملية الرفع

وتعتبر المسافة B عن المسافة الفاصلة بين أعلى مستوي للعظم السنخي المتشكل وقاع الجيب الفكي

فكلما ازدادت المسافة A على حساب المسافة B كان ذلك دليلا على تشكل عظم سنخي فعلي بعد عملية رفع الجيب الفكي



الشكل (5) طريقة حساب مقدار الكسب العظمي

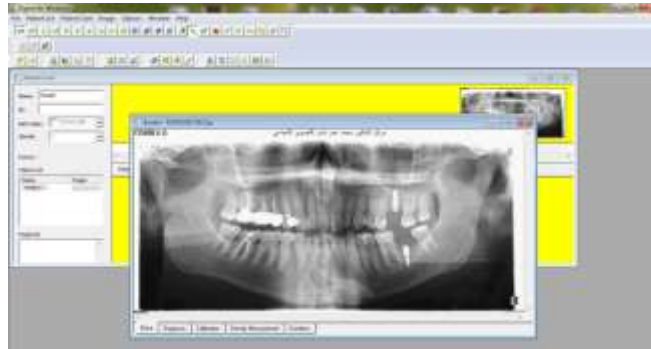#### ❖ الدراسة الإحصائية:

✓ شملت عينة البحث 16 زرعة سنوية لعدد من المرضى المراجعين لقسم جراحة الفم والوجه والفكين حيث تم إجراء رفع جيب فكي بالطريق المفتوح ( بطريقة النافذة العظمية) واستخدام مادة الجلفوم (Gelfoam) كمادة مالئة وتم تقييم النتائج وفق مايلي:

1- تشكل العظم السنخي فعليا من عدمه وذلك من خلال مراقبة الصور الشعاعية البانورامية ومقارنتها بعد الجراحة مباشرة وبعدها ب3 أشهر وبعدها ب8 أشهر و إجراء مسح للصور وذلك باستخدام برنامج ديجورا. حيث نلاحظ بعد 8 أشهر زيادة المسافة A على حساب المسافة B وبالتالي تحقق كسب عظمي بعد 8 أشهر من رفع الجيب الفكي

2- حدوث الاندماج العظمي ونجاح الغرسات السنوية في طور الشفاء قبل التحميل.

✓ أجريت لكل مريض صورة بانورامية بعد 8-10 أيام ، و بعد 3 شهور و بعد 8 شهور من عملية الزرع. و تم تحليل هذه الصور باستخدام برنامج ديجورا 2,7. و ذلك بهدف تحديد مقدار الكسب بالارتفاع العظمي حول الزرعات داخل الجيب الفكي بعد 3 شهور و 8 شهور.



الشكل (6) واجهة برنامج 2,7 Digora

#### النتائج والمناقشة:

##### النتائج:

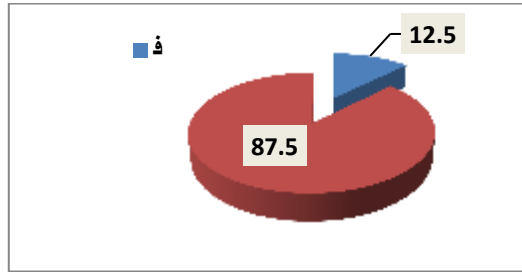
تمت مراقبة الزرعات (عينة البحث) وعددها 16 غرسة سنوية تم إدخالها ضمن جلسة رفع الجيب الفكي مباشرة. أظهرت النتائج ملاحظة تشكل عظمي حقيقي بلغ كامل طول الغرسة السنوية في 14 حالة مع نجاح الغرس السنوي تركيب مشكلات اللثة تحضيراً للإجراء التعويضي اللاحق في حين لوحظت حالتين فشل لغرستين ترافقتا مع أعراض التهاب موضع طيلة مرحلة المراقبة الشعاعية. وذلك قد يعزى لعدم التزام المرضى بالتعليمات الواجب مراعاتها بعد عملية رفع الجيب الفكي من التزام بالوصفة الدوائية والتزام عدم العطس أو النفخ عبر الأنف في حين لوحظ كسب عظمي جزئي على الصورة الشعاعية الذروية في باقي الغرسات.

## - الاختبارات الاحصائية:

جدول رقم (1): نتائج عملية الزرع

%	التكرار	
12.5	2	فشل
87.5	14	نجاح
100.0	16	المجموع

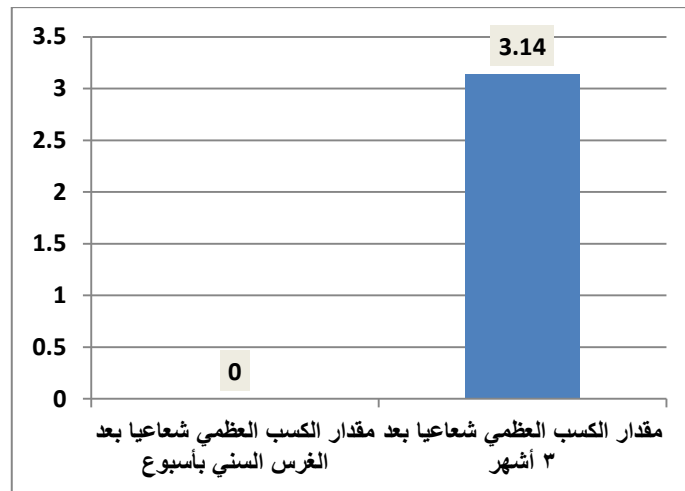
بلغت نسبة نجاح عملية الزرع 87.5%، ونسبة فشل عملية الزرع 12.5%.



الشكل (7): نسبة نجاح و فشل الزراعات

جدول رقم (2): مقارنة بين متوسط الكسب العظمي بعد الغرس السنّي بأسبوع وبعد 3 أشهر

Pvalue	قيمة T	أدنى قيمة	أعلى قيمة	الانحراف المعياري	العدد	المتوسط	
0.000	-15.26	0	0	0	16	0	مقدار الكسب العظمي شعاعيا بعد الغرس السنّي بأسبوع
		2	4	0.770	16	3.14	مقدار الكسب العظمي شعاعيا بعد 3 أشهر

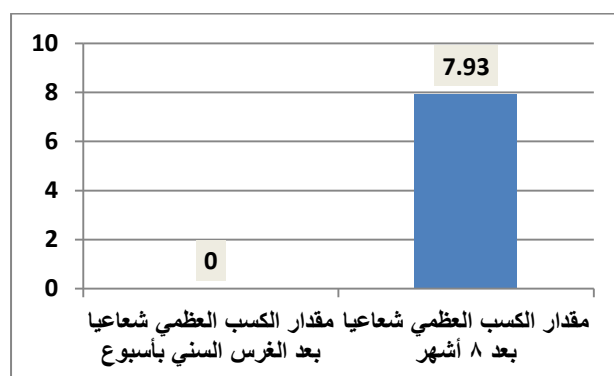


الشكل (8): مقدار الكسب العظمي بعد أسبوع و ثلاثة أشهر من العمل الجراحي

من الجدول (2) و الشكل (8) نلاحظ أنه بعد أسبوع لم يوجد كسب عظمي ملحوظ شعاعيا، بينما كانت متوسط الكسب العظمي بعد 3 أشهر 2.75 وكانت أقل قيمة للكسب العظمي 2 ملم ، وأعلى قيمة كانت 4 ملم ، وقيمة Pvalue بلغت 0.000 أي أصغر من 0.01 أي هناك فروق ذات دلالة إحصائية بين مقدار الكسب العظمي شعاعيا بعد الغرس السني بأسبوع ومقدار الكسب العظمي شعاعيا بعد 3 أشهر عند مستوى دلالة 0.01 وبالتالي بدء تحقق كسب عظمي بعد ثلاث أشهر من رفع الجيب الفكي.

جدول رقم (3): مقارنة بين متوسط الكسب العظمي بعد الغرس السني بأسبوع وبعد 8 أشهر

Pvalue	قيمة T	أدنى قيمة	أعلى قيمة	الانحراف المعياري	المتوسط العدد	
0.000	-40.63	0	0	0	16	مقدار الكسب العظمي شعاعيا بعد الغرس السني بأسبوع
		7	9	.730	16	7.93

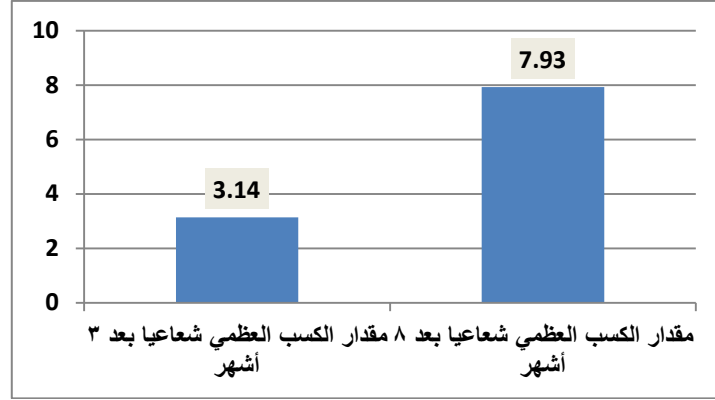


الشكل رقم (9): مقدار الكسب العظمي بعد أسبوع وثمانية أشهر من العمل الجراحي

من الجدول (3) و الشكل (9) نلاحظ أنه بعد أسبوع لم يوجد كسب عظمي ملحوظ شعاعيا، بينما كانت متوسط الكسب العظمي بعد 8 أشهر 7.93 وكانت أقل قيمة للكسب العظمي 7 ملم ، وأعلى قيمة كانت 9 ملم ، وقيمة Pvalue بلغت 0.000 أي أصغر من 0.01 أي هناك فروق ذات دلالة إحصائية بين مقدار الكسب العظمي شعاعيا بعد الغرس السني بأسبوع ومقدار الكسب العظمي شعاعيا بعد 8 أشهر عند مستوى دلالة 0.01 وبالتالي تحقق كسب عظمي بعد 8 أشهر من رفع الجيب الفكي.

جدول رقم (4): مقارنة بين متوسط الكسب العظمي بعد الغرس السني بين بعد 3 أشهر وبعد 8 أشهر

Pvalue	قيمة T	أدنى قيمة	أعلى قيمة	الانحراف المعياري	المتوسط العدد		
0.000	-15.069	2	4	0.770	16	3.14	مقدار الكسب العظمي شعاعيا بعد 3 أشهر
		7	9	.730	16	7.93	مقدار الكسب العظمي شعاعيا بعد 8 أشهر

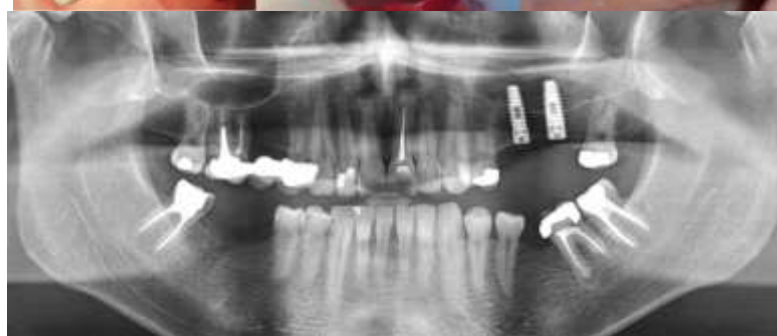
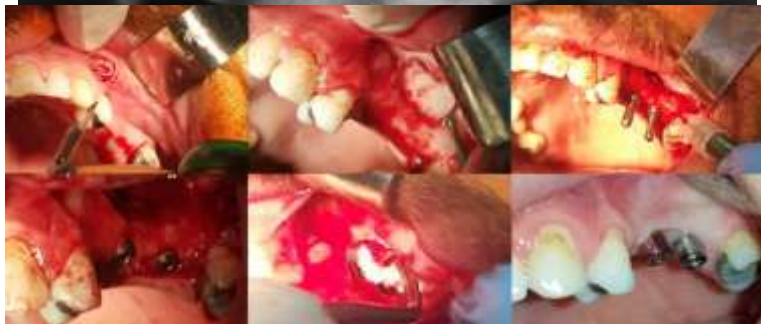
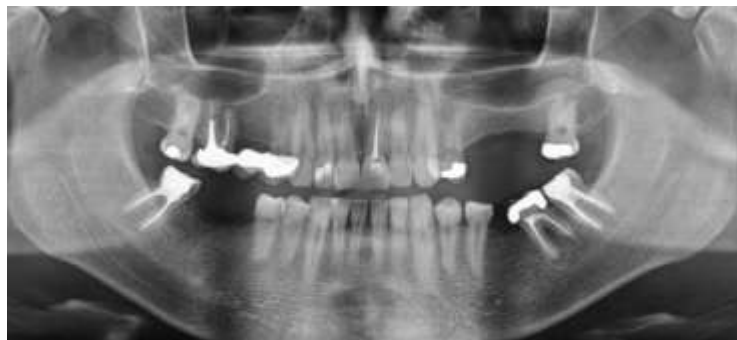الشكل (10): مقدار الكسب العظمي بعد ثلاثة أشهر و ثمانية أشهر من العمل الجراحي

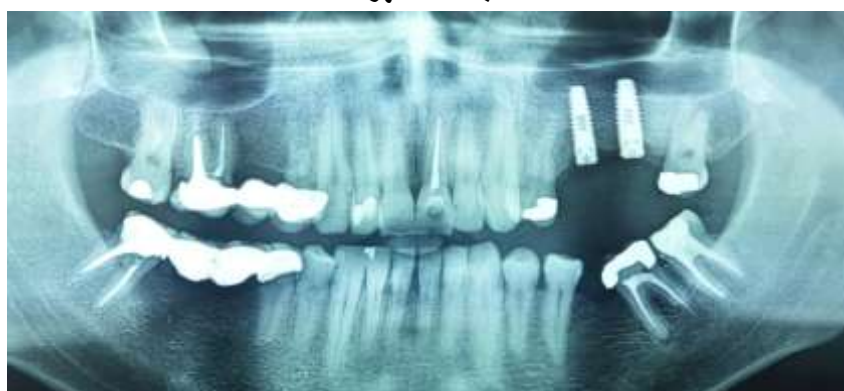من الجدول (4) و الشكل (10) نلاحظ أن متوسط الكسب العظمي بعد 3 أشهر 3.14، بينما كانت متوسط الكسب العظمي بعد 8 أشهر 7.93 ، وقيمة Pvalue بلغت 0.000 أي أصغر من 0.01 أي هناك فروق ذات دلالة إحصائية بين مقدار الكسب العظمي شعاعيا بعد الغرس السني بعد 3 أشهر ومقدار الكسب العظمي شعاعيا بعد 8 أشهر عند مستوى دلالة 0.01 وبالتالي تحقق كسب عظمي بعد 8 أشهر من رفع الجيب الفكي.

❖ بعض الحالات السريرية:

✓ حالة 1:

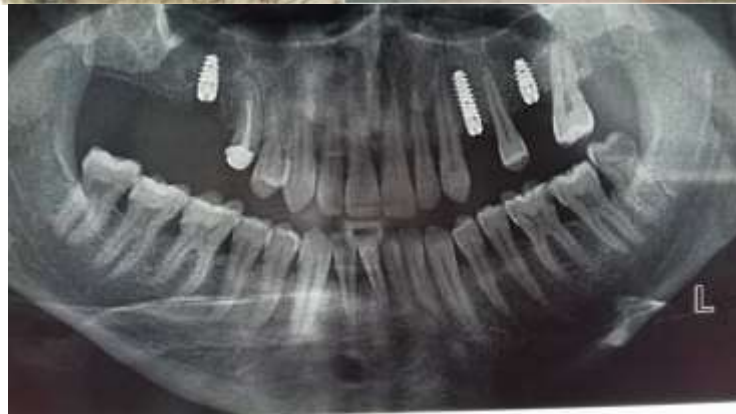
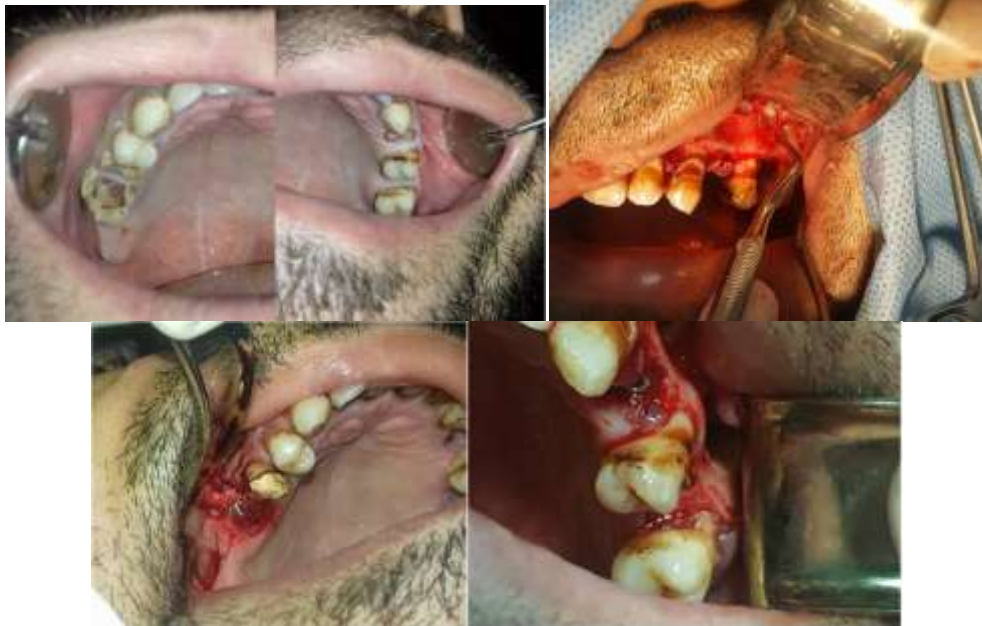
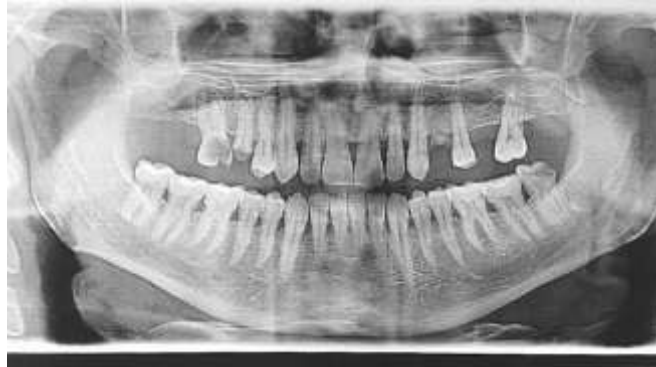بعد 3 أشهر



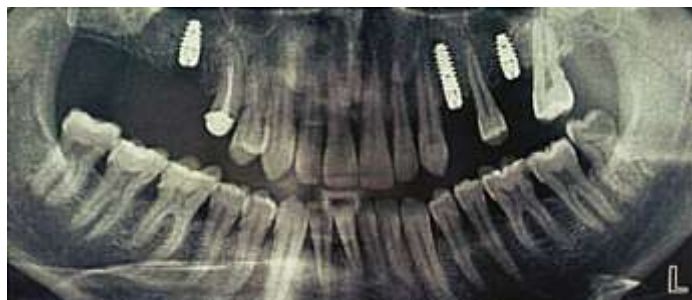بعد 8 أشهر

✓ حالة 2:

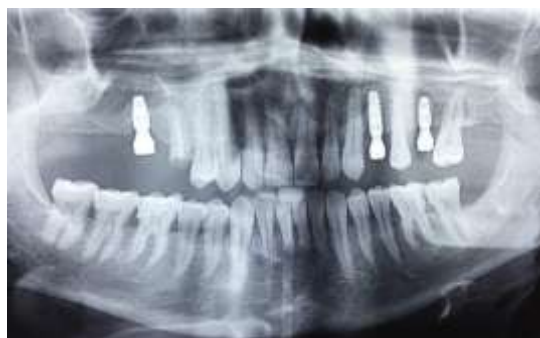

بعد أسبوع من الجراحة



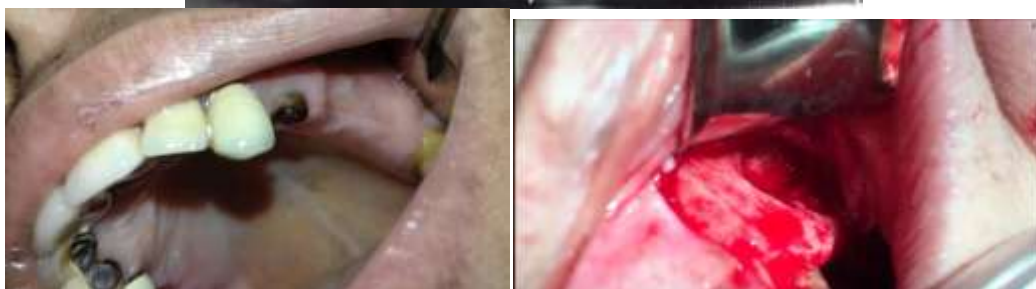
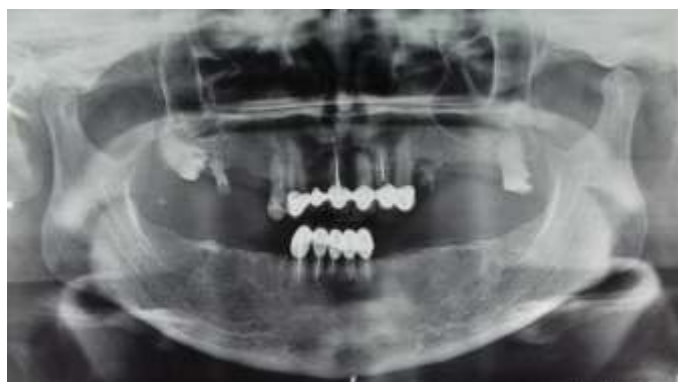


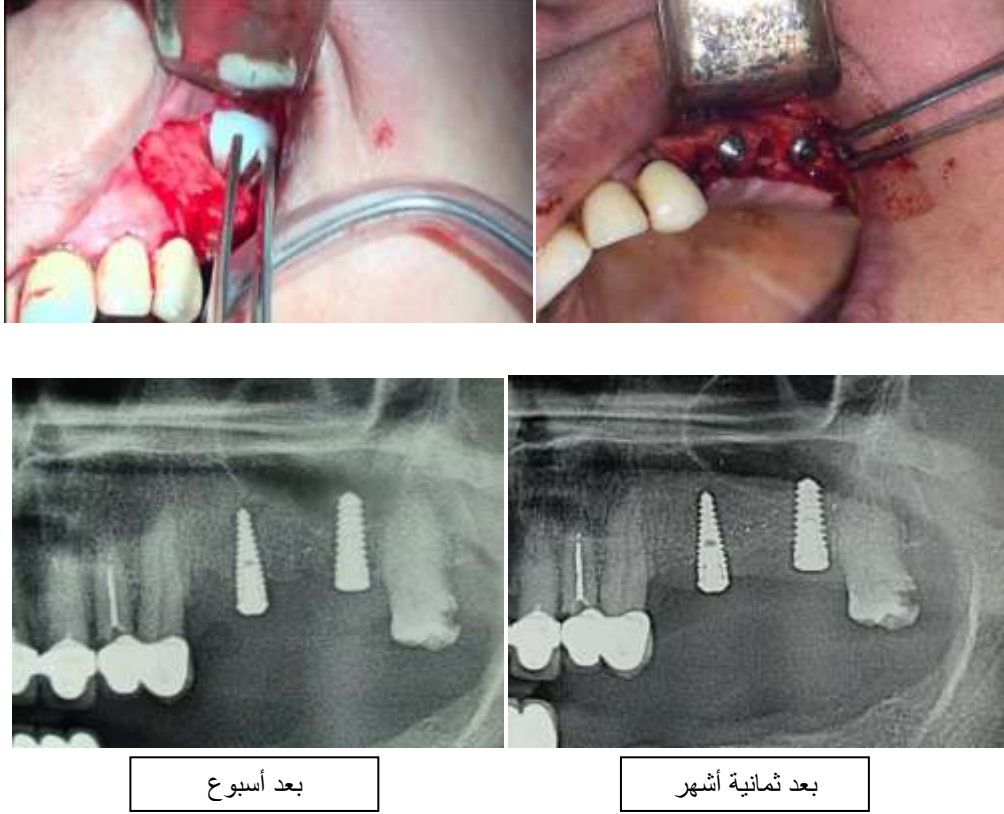بعد 3 أشهر



بعد 8 أشهر

✓ حالة: 3





#### ❖ المناقشة: Discussion

✓ هناك سعي دائم من قبل الباحثين لإيجاد مادة مألوفة لحجرة الجيب في عمليات رفع الجيب الفكي الجانبية تحقق التجدد العظمي المطلوب، بدون أن تزيد من العبء المادي على المريض و تكون طريقة الحصول عليها بسيطة و غير راضية و لا تعرض المريض لخطر انتقال الأمراض الفيروسية.

✓ في الماضي كان يعتبر الطعم العظمي شرطاً أساسياً لنجاح عملية رفع الجيب الفكي. و على الرغم من فعاليته جرت العديد من المحاولات للاستغناء عنه توخياً للمرضاة التي تسببها عملية الحصول عليه. . [Boyne PJ, James R 1980 (26)]

✓ لم نستخدم في دراستنا أي شكل من أشكال الطعوم العظمية، حيث قمنا بدراسة فعالية استخدام الجلفوم كمادة مألوفة أسفل غشاء الجيب الفكي المرفوع وتمت دراسة حالات نجاح الغرسات خلال طور الشفاء الأول ( حدوث الاندماج العظمي ). حيث لوحظت حالتها فشل من أصل 16 غرسة .

#### - مناقشة معدل بقاء الزرعات السنية:

✓ تم إدخال 16 غرسة في منطقة رفع الجيب الفكي باستخدام الجلفوم ومن دون أي استخدام لطعوم عظمية صناعية او ذاتية المنشأ.

✓ كان معدل بقاء الزرعات بعد 8 شهور 87.5% وبهذا نتفق مع الدراسات التالية التي تضمنت رفع الجيب بالطريقة الجانبية بدون استخدام الطعوم العظمية:

Lundgren 2004 , Chen 2007, Cricchio 2011, Lin 2011, Balleri

و ذلك رغم أن عدد الزرعات التي استخدموها كان أكبر و فترة المتابعة وصلت أحياناً حتى 5 سنوات.

✓ في دراسة Sohn التي استخدم فيها الجلفوم كمادة مألوفة في عمليات رفع الجيب الجانبية، فشلت زرعتين من أصل 18، كان سبب الفشل عدم وجود ثبات أولي في هاتين الزرعتين حيث تم وضعهما في أسناخ قلع حديث، في منطقة لا يتجاوز فيها ارتفاع العظم المتبقي 2مم، بينما كانت جميع الزرعات ثابتة في دراستنا بعد 8 شهور حيث كان الثبات الأولي معياراً حاسماً في بحثنا لذلك تم استبعاد حالات الغرسات التي لم يلحظ فيها ثبات أولي يقل عن 25N.cm كعزم إدخال للغرسات ، ويعزى حدوث الفشل في دراستنا لعدم التزام المرضى بالتعليمات ما بعد العمل الجراحي من تجنب السعال أو العطس والالتزام بمضادات الاحتقان المناسبة بعد الجراحة .

- هل هناك حاجة للطعوم العظمية لملى حجرة الجيب:

- ضرورة الحفاظ على المسافة:

✓ أشارت مراجعة الأدب الطبي التي قام بها Ginnady Pinchasov في عام 2014 إلى وجود دليل شعاعي واضح على التشكل العظمي بعد 6 شهور في جميع الحالات التي تمت فيها عملية رفع الجيب الفكي بالطريقة الجانبية بدون استخدام الطعوم العظمية لكن بشرط وضع الزرعات السنية في نفس المرحلة.

✓ فعند عدم استخدام الطعم العظمي أو عدم إدخال الزرعات في نفس المرحلة تكون النسيج المتشكلة تحت غشاء الجيب بدءاً من العلقة الدموية بمرحلة غير مستقرة مما يؤدي إلى هبوط غشاء الجيب.

✓ وهذا ما أكد عليه Xu في عام 2005 حيث قام برفع غشاء الجيب عند الأرناب سامحاً بتشكل العلقة الدموية بدون إدخال الزرعات، و لاحظ حدوث تناقص كبير في حجم العلقة الدموية خلال الأسابيع الأولى من الشفاء، وهذا ما جعله يؤكد على أهمية استخدام وسيلة للحفاظ على المسافة تحت غشاء الجيب المرفوع مثل الزرعات.

✓ حيث يشير الباحثون أن الحفاظ على المسافة بين غشاء الجيب المرفوع و أرضية الجيب الفكي هو عامل حاسم في التجدد العظمي.

[Johansson LA 2010, Kaneko T 2012, Lundgren 2003]

✓ انطلاقاً من هذا المبدأ قمنا في دراستنا بوضع الزرعات في نفس مرحلة رفع الجيب الفكي لتقوم بدور أوتاد الخيمة التي تحافظ على غشاء الجيب الفكي في وضعه المرفوع مما يسمح بتعضي العلقة الدموية بدون حدوث خسارة في كمية العظم المتجدد. فبعد 8 شهور من الشفاء كان التشكل العظمي معتبراً في المجموعتين على حد سواء و في معظم الحالات يصل حتى قمة الزرعات. وهذا يشير إلى أن الزرعات حافظت على وضع الغشاء المرفوع.

-مقارنة مع أهم الدراسات التي لم تستخدم الطعوم العظمية:

✓ توصل البحث الى أن متوسط الكسب العظمي بعد 3 أشهر 3.14 mm، بينما كانت متوسط الكسب العظمي بعد 8 أشهر 7.93 mm . و بهذا نتفق نوعاً ما مع M. Falah الذي قام بـ30 عملية رفع جيب بالطريقة الجانبية بدون استخدام الطعوم العظمية. و بعد 6 شهور كان متوسط الكسب العظمي في دراسته 6,14مم. [M. Falah 2016]

✓ كما نتفق مع Cricchio و زملاؤه حيث قاموا بـ96 عملية رفع جيب جانبية بدون وضع طعوم عظمية و أثبتوا فعالية هذه الطريقة و كان متوسط الكسب العظمي لديهم 5,3مم.

[Cricchio 2011] ويعزى ارتفاع متوسط الكسب العظمي في دراستنا عن الدراسات السابقة لكون فترة المراقبة تمتد لـ8 أشهر مقارنة مع الدراسات التي استمرت المتابعة الشعاعية فيها حتى 6 أشهر.

✓ كما اتفقتنا مع كل من Hatano 2007 و Chen 2007 في إمكانية إجراء عملية رفع الجيب الفكي بالطريقة الجانبية بالتزامن مع وضع الزرعات اعتماداً على العلقة الدموية فقط، لكنهم قاموا بحقن دم وريدي مأخوذ من المريض

نفسه في حجرة الجيب أما نحن فقد استخدمنا الجلفوم الممتص من أجل ضمان تشكل العلقة الدموية نظراً لصعوبة السيطرة على الدم و كونه يتطلب ختم للنافذة الجانبية حتى لا يتسرب.

✓ قام Palma و زملاؤه بدراسة تجريبية قارنت بين استخدام الطعم العظمي و عدم استخدامه في عمليات رفع الجيب عند القروء. و قد وجدوا أن كمية العظم المتشكلة في الحالات التي لم يوضع فيها طعم كانت أكبر اعتماداً على العلقة الدموية فقط. و هذه النتيجة أكدوها بالفحص النسيجي.

و قد فسروا ذلك أنه في حال استخدام الطعم العظمي تحدث عملية التهابية لاستبداله بعظم جديد حي و هذا قد يعيق عملية التشكل العظمي، أما في حال عدم وضع الطعم العظمي، تكون العلقة الدموية هي المادة المألوفة المفردة حول الزرعات فيحدث التشكل العظمي بصورة مباشرة حول الزرعات. [Palma et al 2006]

✓ في دراستنا لم نقارن بين استخدام الطعوم العظمية من عدمه، لكن أشارت النتائج التي حصلنا عليها إلى عدم الحاجة للطعوم العظمية في حال وضع الزرعات في نفس المرحلة.

## الاستنتاجات والتوصيات:

### الاستنتاجات:

- 1- يمكن استخدام مادة الجلفوم كمادة مألوفة في عمليات رفع الجيب الفكي المفتوح وذلك بالتزامن مع إدخال الغرسات السنية شرط توافر عامل الثبات الأولي ومن دون الحاجة لاستخدام الطعوم العظمية.
- 2- لوحظت معدلات نجاح مرتفعة للغرسات السنية خلال طور الشفاء العظمي قبل التحميل.

### التوصيات:

- 1- نوصي باستخدام الجلفوم في عمليات رفع الجيب الجانبية عندما تكون كمية العظم الأصلية ونوعيته كافية لتحقيق الثبات الأولي للزرعات.
- 2- نقترح إجراء تقييم لفعالية الجلفوم في عمليات رفع الجيب الجانبية المتزامنة مع وضع الزرعات في الحالات التي يكون فيها ارتفاع العظم المتبقي أقل من 5مم.
- 3- كما نقترح إجراء دراسات تقييم معدل بقاء الزرعات الموضوعة في منطقة الجيب المرفوع باستخدام الجلفوم بعد عام من التحميل على الأقل.
- 4- نقترح إجراء دراسة تقييم طبيعة العظم المتشكل تحت غشاء الجيب المرفوع باستخدام الجلفوم على المستوى النسيجي.
- 5- نقترح إجراء دراسة تقييم التشكل العظمي أسفل غشاء الجيب الفكي المرفوع مع إدخال الغرسات باستخدام CBCT خلال 3، 8 أشهر بعد الجراحة.

## المراجع

- (1). Liu Q, Liu X, Liu B, Hu K, Zhou X, Ding Y. The effect of low-intensity pulsed ultrasound on the osseointegration of titanium dental implants. *Br J Oral Maxillofac Surg.* 2012;50(3):244-50.
- (2). Viswambaran M, Arora V, Tripathi RC, Dhiman RK. Clinical evaluation of immediate implants using different types of bone augmentation materials. *Med J Armed Forces India.* 2014;70(2):154-62.
- (3). Calandriello R, Tomatis M. Simplified treatment of the atrophic posterior maxilla via immediate/early function and tilted implants: a prospective 1-year clinical study. *Clin Implant Dent Relat Res* 2005;7(1):S1-12.
- (4). Boyne PJ, James R. Grafting of the maxillary sinus floor with autogenous marrow and bone. *J Oral Surg* 1980; 38: 613-8.
- (5). M. Rapani, C. Rapani. Sinus floor lift and simultaneous implant placement: A retrospective evaluation of implant success rate. *Indian Journal of Dentistry* 2012;3(3):132-8.
- (6). Baldi D, Menini M, Pera F, Ravera G, Pera P. Sinus floor elevation using osteotomes or piezoelectric surgery. *Int J Oral Maxillofac Surg.* 2011;40(5):497-503.
- (7). Jensen OT, Shulman LB, Block MS, et al. Report of the Sinus Consensus Conference of 1996. *Int J Oral Maxillofac Implants.* 1998;13suppl:11-45.
- (8). Shulman LB, Jensen OT. Sinus Graft Consensus Conference. Introduction. *Int J Oral Maxillofac Implants.* 1998;13suppl:5-6.
- (9). Browaeys H, Bouvry P, De Bruyn H. A literature review on biomaterials in sinus augmentation procedures. *Clin Implant Dent Relat Res.* 2007;9:166-177.
- (10). Chiapasco M, Romeo E. Chirurgia preimplantare nelle atrofie dei mascellari. In: "La Riabilitazione Implantoprotesica nei casi complessi". UTET. 2003: 142-159.
- (11) Inchingolo F, Bux M, Ronzulli F, Di Franco M. Il rialzo del seno mascellare e riabilitazione protesica. *Quintessence International* 1996; : 639-642.
- (12). Nedir R, Bischof M, Vazquez L, et al. Osteotome sinus floor elevation without grafting material: A 1-year prospective pilot study with ITI implants. *Clin Oral Implants Res.* 2006;17:679-686
- (13). Fermergard R, Astrand P. Osteotome sinus floor elevation and simultaneous placement of implants—A 1-year retrospective study with Astra Tech implants. *Clin Implant Dent Relat Res.* 2008;10:62-69.
- (14). Lundgren S, Cricchio G, Palma VC, et al. Sinus membrane elevation and simultaneous insertion of dental implants: A new surgical technique in maxillary sinus floor augmentation. *Periodontol 2000.* 2008;47:193-205.
- (15). Cawood JL, Howell RA. Reconstructive preprosthetic Surgery I. Anatomical Considerations. *Int J Oral Maxillofac Surg* 1991; 20: 75-82.
- (16). Misch CE. Treatment planning for edentulous maxillary posterior region. In: Misch CE (ed). *Contemporary implant Dentistry*. St Louis : Mosby, 1993: 241-255.
- (17). Scott I, Ash MM Jr. A six-channel intra-oral transmitter for measuring occlusal forces. *J Prosthet Dent* 1966; 16-56.
- (18). Boyne PJ. Analysis of performance of root-form endosseous implants placed in the maxillary sinus. *J Long Term Eff Med Implants.* 1993;3(2):143-59
- (19). Jensen OT. The sinus bone graft. Quintessence Publ., London 1999.

- (20) Shou-Yen Kao, Lateral trap-door window approach with maxillary sinus membrane lifting for dental implant placement in atrophied edentulous alveolar ridge, 2014 Journal of the Chinese Medical Association 78 (2015) 85e88
- (21). Pjetursson BE, Tan WC, Zwahlen M, Lang NP. A systematic review of the success of sinus floor elevation and survival of implants inserted in combination with sinus floor elevation. Part I: Lateral approach. *J Clin Periodontol* 2008; 35 (Suppl. 8): 216–240. doi: 10.1111/j.1600-051X.2008.01272.x.
- (22). Garg AK. Augmentation grafting of the maxillary sinus for placement of dental implants: anatomy, physiology, and procedures. *Implant Dent* 1999;8:36e46.
- (23). Barone A, Santini S, Marconcini S, Giacomelli L, Gherlone E, Covani U: Osteotomy and membrane elevation during the maxillary sinus augmentation procedure. A comparative study: piezoelectric device vs. conventional rotative instrumentations. *Clin Oral Implants Res* 2008;19:511–515.
- (24). Block MS, Kent JN, Kallukaran FU, et al. Bone maintenance 5 to 10 years after sinus grafting. *J Oral Maxillofac Surg.* 1998;56:706-714.
- (25). Tiwana PS, Kushner GM, Haug RH. Maxillary sinus augmentation. *Dent Clin North Am.* 2006;50(3):409-424.
- (26). Hallman, M, Thor A. Bone substitutes and growth factors as an alternative/complement to autogenous bone for grafting. *implant dentistry* 2008;47:172-192.
- (27). Baldini N, De Sanctis M, Ferrari M. Deproteinized bovine bone in periodontal and implant surgery. *Dent Mater.* 2011;27(1):61-70.
- (28). Del Fabbro M, Rosano G, Taschieri S. Implant survival rates after maxillary sinus augmentation. *Eur J Oral Sci* 2008;116:497e506.
- (29). Nkenke E, Stelzle F. Clinical outcomes of sinus floor augmentation for implant placement using autogenous bone or bone substitutes: a systematic review. *Clin Oral Implants Res* 2009;20:124e33.
- (30). Linde A, Thor\_en C, Dahlin C, Sandberg E. Creation of new bone by an osteopromotive membrane technique: an experimental study in rats. *J Oral Maxillofac Surg* 1993;51:892e7.