

## دور الأمواج فوق الصوتية في تشخيص وتحديد طبيعة الانصباب الجنبي مقارنة بالصورة البسيطة للصدر

\* الدكتور باسل العباس

\*\* الدكتور مالك حجازية

\*\*\* أيمن رنجوس

(تاريخ الإيداع 17 / 12 / 2007. قُبل للنشر في 20 / 1 / 2008)

### □ الملخص □

أجريت الدراسة في مشفى الأسد الجامعي في اللاذقية بين عامي 2005 – 2007 شملت الدراسة /125/ حالة انصباب جنب.

الرشحات كانت عديمة الصدى ، في حين أن الانصباب عديم الصدى، يمكن أن يكون إما رشاحة أو نضحة الانصبابات الجنبية من النماذج التالية: متعددة الحجب ، غير رائقة ومن دون حجب ، متجانسة عالية الصدى كانت دائماً نضحات الانصبابات المتجانسة عالية الصدى كانت بسبب انصباب نزفي أو تقيح جنب الأمواج فوق الصوتية تفيد في تشخيص انصبابات قاعدية بكميه قليله قد لا تشخص على الصورة الشعاعية كما اظهرت الأمواج فوق الصوتية إمكانية تحديد نوع الانصباب الجنبي مقارنة بالصورة الشعاعية البسيطة للصدر .  
الأمواج فوق الصوتية تساعد في التفريق بين الانصباب الجنبي والتليف الجنبي.

كلمات مفتاحية: رشحه - نضحه - انصباب جنب - الأمواج فوق الصوتية .

\* مدرس في قسم الأشعة - كلية الطب - جامعة تشرين - اللاذقية - سورية.

\*\* أستاذ مساعد في قسم الأمراض الباطنية - كلية الطب - جامعة تشرين - اللاذقية - سورية.

\*\*\* طالب دراسات عليا في قسم الأشعة - كلية الطب - جامعة تشرين - اللاذقية - سورية.

## The Role of Ultrasound in Diagnosis and Defining The Nature of Pleural Effusion Compared with Chest Plain Radiograph

Dr. Basel Alabbas \*

Dr. Malek Hejazie\*\*

Ayman Rangous \*\*\*

(Received 17 / 12 / 2007. Accepted 20/1/2008)

### □ ABSTRACT □

This study was performed at Al-Assad University Hospital in Lattakia between 2005-2007. The study included /125/ pleural effusion cases. Transudates were anechoic, whereas an anechoic effusion could be either a transudate or an exudate. Pleural effusions with complex septated, complex nonseptated , or homogeneously echogenic patterns were always exudates. Homogenous hyperechoic effusions were due to hemorrhagic effusion or empyema. Ultrasound advantages in diagnosing subpulmonary effusions with small amount which may not be diagnosed on the radiograph, and ultrasound showed the possibility to define the nature of pleural effusion compared with chest plain radiograph. Ultrasound helps in differentiation between pleural effusion and pleural fibrosis.

**Keywords:** Transudate, Exudate, Pleural effusion, Ultrasound

---

\* Assistant Professor, Department of Radiology, Faculty of Medicine, Tishreen University, Lattakia, Syria .

\*\*Associate Professor, Department of Internal Medicine, Faculty of Medicine, Tishreen University, Lattakia, Syria.

\*\*\*Postgraduate Student, Department of Radiology, Faculty of Medicine, Tishreen University, Lattakia, Syria.

**مقدمة:**

يعد انصباب الجنب من الاختلاطات المرضية الشائعة في كثير من الأمراض وتعتبر الصورة الشعاعية البسيطة للصدر الوسيلة الأكثر استخداماً عملياً في تأكيد التشخيص وتحديد موضعه ومدى انتشاره ، وفي بعض الحالات يتم إجراء صورة شعاعية أخرى للصدر بوضعيات خاصة لتأكيد التشخيص .

لاحظنا في الحياة العملية أنه في بعض حالات التليف الجنبى لأسباب مرضية قديمة تعرض لها المريض خلال فترة حياته الماضية تعطي مظهراً شعاعياً مقلداً لانصباب الجنب، إذ تظهر بشكل تكثف مجانيس يغلق الجيب الحجابي الضلعي، وقد يظهر بحدود علوية مشابهة لخط داموازو المذكور في الأدب الطبي كعلامة شعاعية وصفية لانصباب الجنب، مما قد يعرض المريض لاستقصاءات أخرى مثل البزل الجنبى الذي سيكون سلبياً حتماً أو التصوير الطبقي المحوري للصدر أو إجراء صورة شعاعية أخرى بوضعية الاستلقاء الجانبي على الجهة المشتبهة وتعريض المريض للأشعة السينية المنطلقة بشكل أفقي من أجل ملاحظة انزياح الكثافة الجنبية في حال كونها سائلاً حراً إلى الجدار الصدري الملامس لطاولة التصوير، ومن المعروف أن الأمواج فوق الصوتية كطريقة سهلة الإجراء وغير راضة تنتج رؤية السائل بشكل واضح في مناطق الجسم كافة بما يمتلكه السائل من خصائص صدوية مميزة، بالإضافة لإمكانية تكرار الفحص للمراقبة المستقبلية وتقييم درجة زيادة أو تناقص كمية السائل وامكانية الكشف عن وجود انصبابات جنبية بكميات متفاوتة لم يكن الطبيب المعالج متوجهاً لها، وذلك في أثناء الفحص الروتيني للبطن بالأمواج فوق الصوتية، مما يستدعي إعادة النظر في الحالة المرضية المدروسة .

**لمحة نظرية عن الانصباب وطرق تشخيصه وأنواعه:**

إن تراكم السائل في الفراغ الجنبى بسبب رض أو مرض ما يدعى انصباب جنب ، هذه الحالة يمكن أن تنتج عن قصور قلب أو سرطان أو صمة رئوية أو التهاب

إذا كان هناك دم في السائل المتراكم تدعى الحالة hemothorax انصباب دموي إذا وجد القيح تدعى الحالة empyema أو تقيح الجنب إذا دخل الهواء إلى الفراغ يدعى pneumothorax أو استرواح صدر وإذا وجد كيلوس milkyfluid مكون من اللف الشحم يدعى chylothorax .

هناك نموذجان من انصباب الجنب:

Transudative رشحي، Exudative نضحي

إن عدم التوازن بين الضغط الشرياني الوريدي والضغط في الفراغ الجنبى يسبب انصبابات رشحية Transudative هذه الرشحات (transudates) تحتوي قليلاً من البروتين والخلايا والمحتويات الصلبة ذات لون أصفر باهت صافٍ. إن قصور القلب وبشكل أقل بعض أمراض الكبد و الكلى تسبب انصباباً من هذا النوع . transudative

الانصبابات النضحية exudative تتجم عن الالتهاب و الانتان والسرطان : هذه النضحات ( exudates ) فيها كميات كبيرة من البروتين والخلايا وكريات دم بيضاء وخلايا مناعية ، والتي انتقلت إلى السائل الجنبى وترسبت في نسيج الجنب أو على سطحه .يملك السائل الجنبى نضحي المنشأ أيضاً لونا أصفر باهتاً، ولكن لديه مظهراً غيمياً، إذا وجد القيح بسبب التهاب ( empyema ) ، فالسائل يكون أصفر وقائماً وذا رائحة كريهة . إن الأسباب الشائعة

لانصباب الجنب النضحي هي ذات الرئة ، و التدرن و الصمة الرئوية ( انسداد الشريان الرئوي) والسرطان و الرض  
[1] .

## طرق التشخيص:

### التصوير الشعاعي البسيط للصدر Simple X-Ray:

الموجودات : إن سائل الجنب الحر يتجمع في القسم المنخفض من المسافة الجنبية، تتغلق الجيوب الحجابية الضلعية على صورتها بالوضعين ، إن انغلاق الزاوية الضلعية الحجابية الخلفية على صورة الصدر الجانبية بحاجة إلى كمية تعادل 75ml على الأقل من السائل، أما على الصورة الخلفية الأمامية، فإن كمية السائل المطلوبة لانغلاق الجيوب الحجابية الضلعية الجانبية تزيد عن 200ml [2].

في حال الاشتباه بوجود انصباب جنب يجب إجراء صور شعاعية للصدر بالوقوف بالوضعين [3,4] وعند كشف الانصباب يمكن قياس عرض السائل الموجود في حال كان عرض السائل المتوضع اقل من 10 ملم، فيتم العلاج المحافظ و إجراء صور مراقبة، أما إذا كان عرض السائل اكبر من 10 ملم ينصح بإجراء تفجير للسائل في حال الاستطباب السريري . إن استخدام تقنية خاصة باستخدام الأشعة البسيطة للصدر مثل صورة الصدر بالاضطجاع الجانبي يمكن أن تؤكد وجود السائل وتمكن الطبيب أن يقدر الكمية الموجودة [5,6].

### التصوير الطبقي المحوري CAT Scan :

النتائج: ان التصوير الطبقي المحوري CT هو طريقة التصوير المثلى لكشف احتمال وجود تقيح الجنب . اعتماداً على التدبير السريري المتوقع يمكن أن يصور المرضى مع أو من دون إعطاء مواد ظليلة بالوريد. إذا أبدت العلامات السريرية أن أي انصباب جنب مميز يجب أن يبزل ، لا داعي هنا لحقن مادة ظليلة من أجل كشف وجود وتوضع السائل الجنبى رغم أن علامات التصوير الطبقي المحوري يمكن أن تكون مشخصة لتقيح الجنب فإن البزل الجنبى يكون مستطباً من أجل الزرع واختبار الحساسية.

### الأمواج فوق الصوتية Ultra sound :

الموجودات : التصوير بالإيكو مساعد مهم لتحديد ميزات سائل الجنب، يمكن استخدامه لكشف انصبابات الجنب الاصغر كما يزود أيضاً بمعلومات عن لزوجة السائل ووجود حواجز والطبيعة المحجبة أو الحرة للانصباب [2].  
المظهر الصدوي للسائل الجنبى مفيد في تفريق الرشحات عن النضحات [7].  
إن فحص الصدر بالامواج فوق الصوتية لا يكشف فقط الفبرين على شكل حواجز ليفينية عديدة ضمن انصباب الجنب بسهولة ، لكنه يمكن أيضاً أن يكشف الحطام الخلوي عالي الكثافة في تقيح الجنب على شكل بقع مفرطة الصدوية لا تتحرك مع التنفس .  
لذلك فان المظهر الصدوي للفبرين والحطام النخري ضمن الانصبابات الناجمة عن ذوات الرئة قد ترافقت مع تطور تقيح جنب . [8].

تحدث معظم التقيحات الجنبية بامتداد الخمج من ذات رئة [9].

### \_ المرنان المغناطيسي (MRI):

الموجودات: نادراً ما يستخدم الرنين المغناطيسي في تصوير انصباب الجنب والتقيح الجنبى، لكن من الممكن أن يكون مفيداً لتقييم غشاء الجنب عندما يكون اعطاء المادة الظليلة غير مستطب  
\_درجة الثقة:  
درجة الثقة في تشخيص التقيح الجنبى بالرنين المغناطيسي معتدلة.  
\_الإيجابيات والسلبيات الكاذبة:  
إن الـ MRI لا يستخدم بشكل روتيني لتشخيص التقيح الجنبى .

### \_ الطب النووي (Neuclear Medicine) :

الموجودات:  
لا تستخدم النظائر المشعة في الدراسة الروتينية لتشخيص الانصباب والتقيح الجنبى . ان النتائج الحاصلة للانصباب يمكن أن تشاهد باستخدام إما الاستنشاق أو الحقن الوريدي للمادة المشعة  
ان ظهور نقص كثافة منتشر احادي الجانب باستخدام كلتا الطريقتين الاستنشاقية والحقن يمكن أن يقترح انصباب موضع .  
\_درجة الثقة: فحوصات الطب النووي لا تستخدم كدراسات مشخصة لتقيح الجنب

### \_ التصوير الوعائي (angiography) :

إن التصوير الوعائي ليس لديه دور في تدبير التقيح الجنبى  
باستخدام الأشعة التداخلية يمكن أن يجرى بزل صدر تحت توجيه التصوير ، ويمكن أن تكون هناك حاجة لوضع قثطرة.  
من الضروري غالباً الحصول على عينة من السائل لتحديد السبب الأساسي لتراكم السائل ، عندما يكون السبب واضحاً مثل قصور القلب الاحتقاني ، والسائل قد تراكم في جهتي الصدر ، فإن محاولة علاجية موجهة للمرض الأساسي يمكن أن تحل الحالة الأساسية وأخذ العينة لا يكون ضرورياً لكن بما أن أسباب الانصباب الجنبى تتراوح بين السليمة إلى الحرجة، تؤخذ عادة عينات من هذا السائل بإجراء ما يدعى بـ (بزل الصدر ، بزل الجنبية) Thoracentesis وقد نضطر أحياناً لإجراء خزعة جنب من أجل الحصول على عينة من خلايا غشاء الجنب لتحديد السبب [2].

### أهمية البحث وأهدافه:

تأتي أهمية هذا البحث من أن مشكلة الانصباب الجنبى مطروحة بشكل مستمر في كثير من الأمراض الصدرية والقلبية والهضمية والكلوية والدموية والورمية والرضية وأن العلامات الشعاعية الوصفية للانصباب الجنبى وهي كثافة متجانسة على صورة الصدر البسيطة قد لا تكون كافية للتشخيص، وأن استخدام الأمواج فوق الصوتية لتقييم هذه الكثافة يحدد بشكل أفضل طبيعتها كما يفرقها عن أمراض أخرى قد تأخذ مظهراً شعاعياً مشابهاً لتجنيب المريض طرقاً

تشخيصية أخرى لا مبرر لها كما أن الانصبابات الجنبية القاعدية قد لا تأخذ علامات وصفية على الصور الشعاعية في حين يمكن تشخيصها وبسهولة بالغة باستخدام الأمواج فوق الصوتية حتى لو كانت كميتها ضئيلة هدف البحث تحديد دقة وحساسية الأمواج فوق الصوتية في تشخيص الانصباب الجنبي بالمقارنة مع الصورة الشعاعية البسيطة للصدر

## طريقة الدراسة وموادها:

عينة المرضى مؤلفة من مجموعتين :

مجموعه أولى وتضم (118) مريضاً كشف لديهم بالدراسة الشعاعية للصدر وجود كثافة جنبية أحادية أو ثنائية الجانب اجري لهم جميعا تقييم للكثافة الشعاعية بإجراء دراسة صدوية للجنب .  
المجموعة الثانية وتضم (19) مريضاً كشف لديهم الانصباب الجنبي بداية في أثناء الدراسة الصدوية للبطن لأسباب مرضية موجهه سريرياً نحو آفة بطنية المنشأ . أجرى لهؤلاء المرضى لاحقاً صور شعاعية للصدر لتقييم الانصباب المكتشف.

أجريت الدراسة في مشفى الأسد الجامعي بين عامي 2005-2007

استخدم للتصوير الشعاعي جهاز أشعة بسيط من نوع SHIMADZU موديل /R-20 J/ حيث أجريت الصور بالوضعين الخلفي الأمامي والجانبى بالوقوف لمعظم المرضى وبعضهم الآخر بالاستلقاء الظهرى تبعاً لحالة المريض العامة (رضوض-كسور-حالة عامة سيئة)

تمت الدراسة الصدوية باستخدام جهازي ايكو غرافي من نوع ESAOTE موديل AU 5 و MY LAB 50 باستخدام مسير محذب بتردد يتراوح بين 2.5-5 MHZ

أجري الفحص بداية بالاستلقاء الظهرى للمريض مع تحري للجنب عبر الاوراب وتحت الحافة الضلعية مع الطلب من المريض إجراء شهيق عميق بشكل متناوب خلال ذلك يتم توجيه المسير باتجاهات مختلفة وإجراء مقاطع متعددة سهمية ومعتزضة ومائلة لكشف وجود سائل في تجويف الجنب، وملاحظة غياب الكثافة الغازية الوصفية التي تشغل الجيوب الحجابية الضلعية حيث إن السائل وكما هو معروف له مواصفات مخالفة للغاز من الناحية الصدوية ووجود السائل ولو بكمية بسيطة يمكن أن يظهر مكان ارتسام الغاز الموجود في الأقسام المحيطة من الاسناخ الرئوية بمستوى الجيوب الحجابية الضلعية وفوق الحجاب الحاجز .

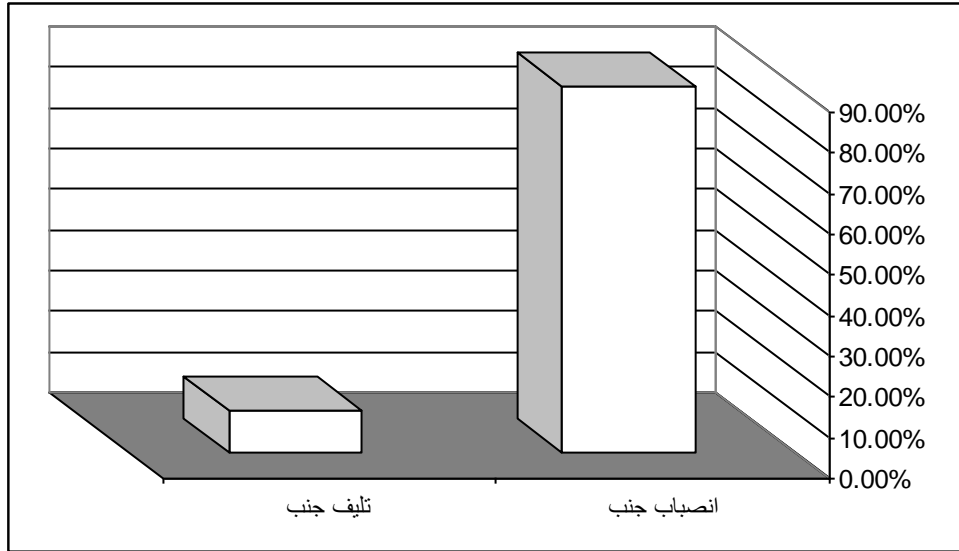
## النتائج والمناقشة:

أجري مسح بالأمواج فوق الصوتية لمرضى المجموعة الأولى لتقييم الكثافة الشعاعية على الصور الشعاعية، حيث وجد انصباب جنب بمواصفات مختلفة عند العدد الأكبر (106) من المرضى ، وبعضها كان تليف جنب بعدد (12)

الجدول (1) توزع حالات الكثافة الشعاعية على صورة الصدر بحسب السبب.

انصباب جنب	تليف جنب	المجموع
------------	----------	---------

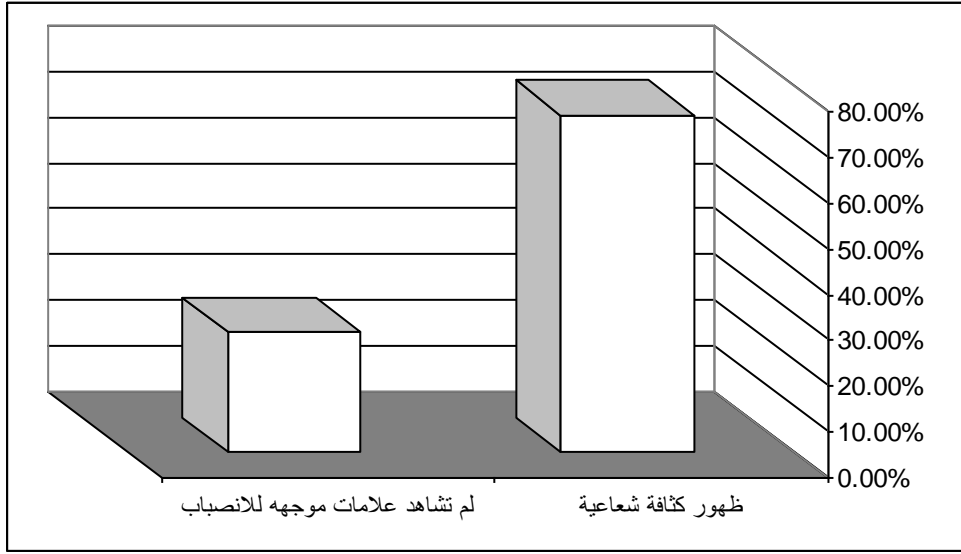
118	12	106	عدد الحالات
% 100	% 10.16	% 89.83	النسبة المئوية



أجريت صور شعاعية لمرضى المجموعة الثانية، حيث ظهرت كثافة جنبية شعاعياً وصفية للانصباب فقط عند مرضى بحدود (14)، أما عند (5) لم تشاهد علامات موجهة للانصباب بسبب إما قلة كمية السائل أو كون الانصباب قاعياً خاصة في الجهة اليمنى من الصدر .

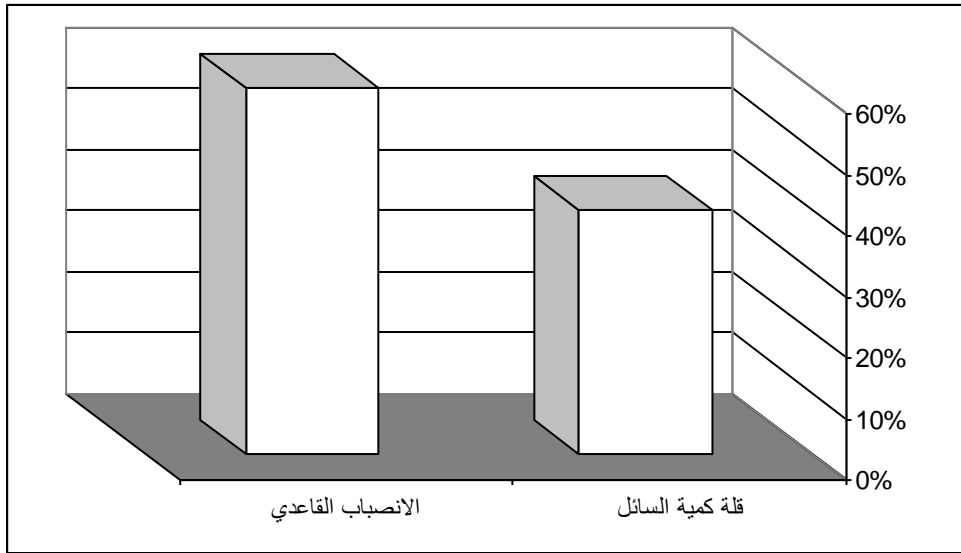
الجدول (2) توزع حالات الانصباب المشخص في البدء صدوياً، بحسب ظهور كثافة جنبية شعاعياً أو عدم مشاهدة علامات موجهة للانصباب

المجموع	لم تشاهد علامات موجهة للانصباب	ظهور كثافة شعاعية	
19	5	14	عدد الحالات
%100	%26.31	%73.68	النسبة المئوية



الجدول (3) توزيع حالات عدم مشاهدة علامات شعاعية موجهة للانصباب بحسب السبب.

المجموع	الانصباب القاعدي	قلة كمية السائل	عدد الحالات
5	3	2	عدد الحالات
%100	%60	%40	النسبة المئوية



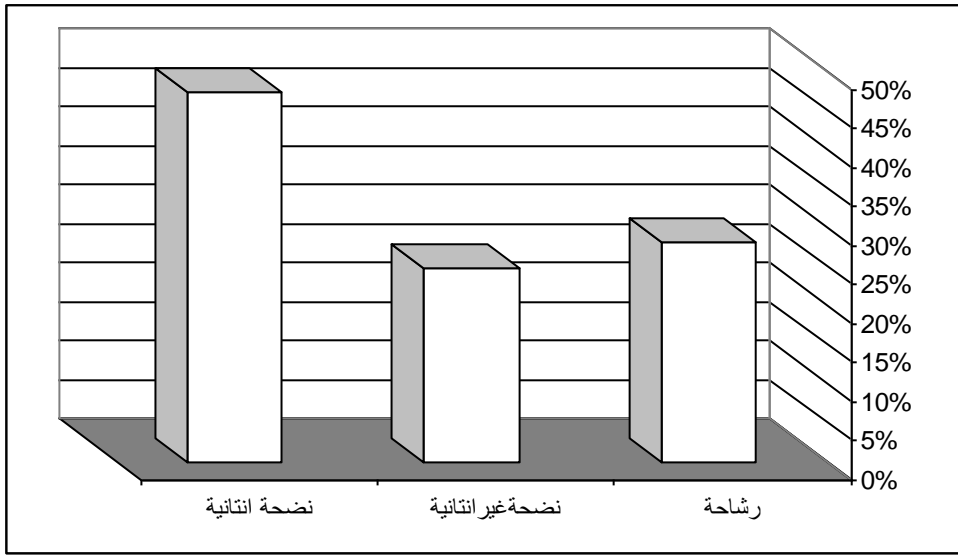
كان مجموع حالات انصباب الجنب في كلتا المجموعتين (125)

ضمن هذه المجموعة من المرضى تتم دراسة أشكال وأنواع الانصبابات وتوزيعها الى مجموعات .

الجدول (4) توزيع حالات الانصباب حسب طبيعة سائل الانصباب

المجموع	نضحة انتانية	نضحة غيرانتانية	رشاحة	عدد الحالات
125	59	31	35	عدد الحالات
%100	%47.2	%24.8	%28	النسبة المئوية

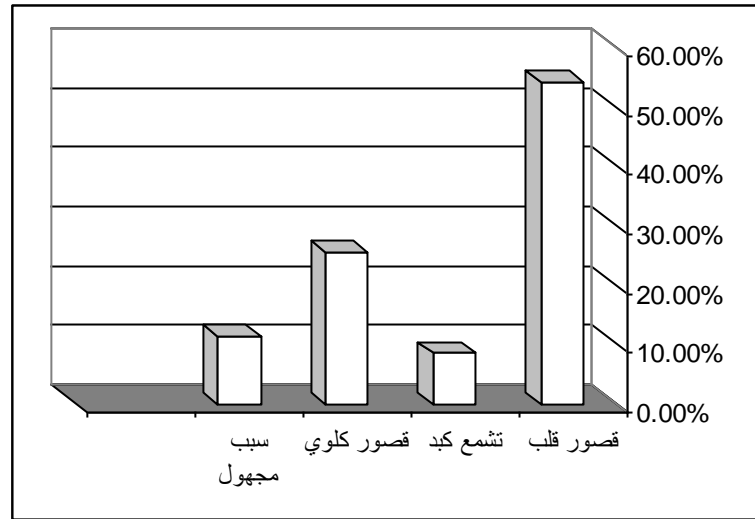




ونلاحظ من الجدول (4) أن نسبة الانصبابات النضحية أكبر من نسبة الانصبابات الرشحية

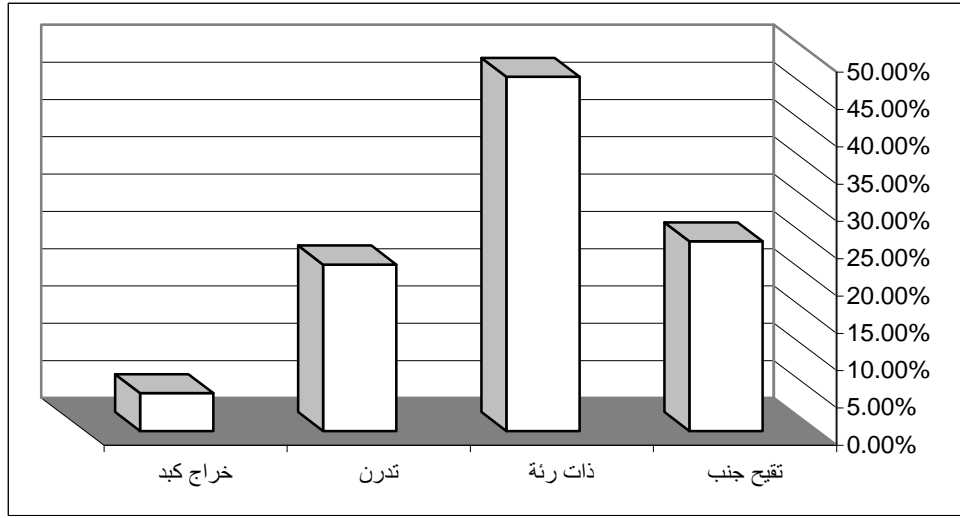
الجدول (5) توزع حالات الانصباب من طبيعة رشاحة بحسب العامل المسبب

المجموع	سبب مجهول	قصور كلوي	تشمع كبد	قصور قلب	عدد الحالات
35	4	9	3	19	عدد الحالات
%100	%11.42	%25.71	%8.57	%54.28	النسبة المئوية



الجدول (6) توزع حالات الانصباب من طبيعة نضحة انتانية بحسب العامل المسبب.

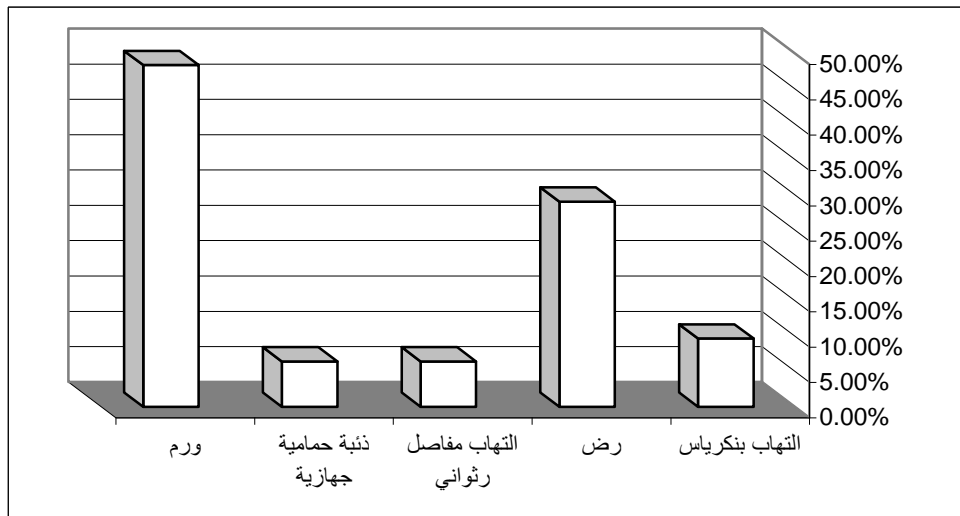
المجموع	خراج كبد	تدرن	ذات رئة	تقيح جنب	عدد الحالات
59	3	13	28	15	عدد الحالات
%100	%5.08	%22.3	%47.45	%25.42	النسبة المئوية



نلاحظ من الجدول (6) أن ذات الرئة تشكل النسبة الأكبر من الآفات المسببة للنضحة الانتانية .

الجدول (7) توزع حالات الانصباب من طبيعة نضحة غير انتانية بحسب العامل المسبب .

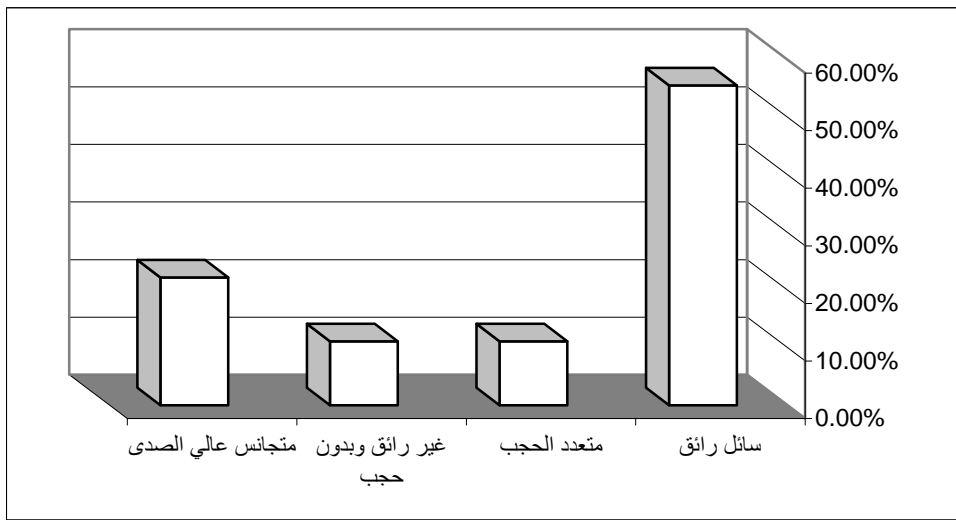
المجموع	ورم	ذئبة حمامية جهازية	التهاب مفاصل رثواني	رض	التهاب بنكرياس	عدد الحالات
31	15	2	2	9	3	عدد الحالات
%100	%48.38	%6.45	%6.45	%29.03	%9.67	النسبة المئوية



تبين وجود خمس مجموعات انصباب من طبيعة نضحة غير إنتانية ، وتمت دراسة النماذج الصدوية لانصباب الجنب عند إحدى تلك المجموعات ، وهي مجموعة حالات الانصباب النزفي (بعد رض).

الجدول (8) توزع حالات الانصباب النزفي (بعد رض) بحسب النموذج الصدوي لانصباب الجنب

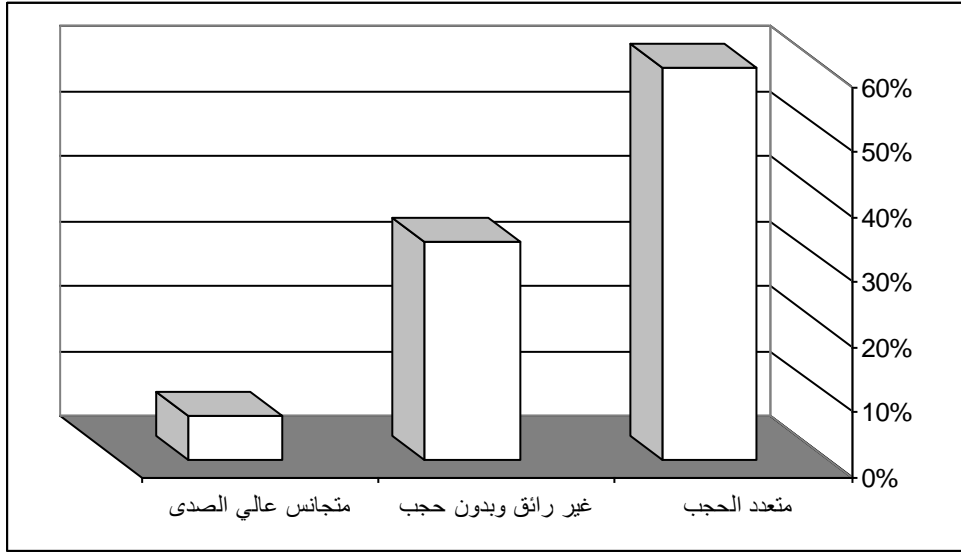
المجموع	متجانس عالي الصدى	غير رائق وبدون حجب	متعدد الحجب	سائل رائق	عدد الحالات
9	2	1	1	5	
%100	%22.22	%11.11	%11.11	%55.55	النسبة المئوية



شاهد النموذج الصدوي من طبيعة (سائل رائق) بعد رض حديث ، بينما شوه كل من بقية النماذج الصدوية (متعددة الحجب ، غير رائق وبدون حجب ، متجانسة عالية الصدى ) بعد فترة زمنية بعيدة عن الرض .

الجدول (9) توزع حالات تقيح الجنب حسب النموذج الصدوي لانصباب الجنب

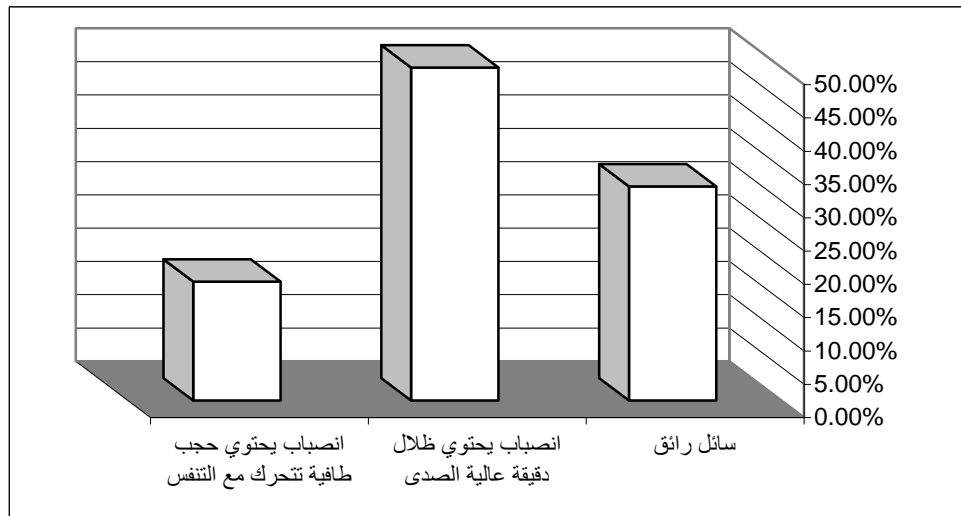
المجموع	متجانس عالي الصدى	غير رائق وبدون حجب	متعدد الحجب	عدد الحالات
15	1	5	9	
%100	%6.66	%33.33	%60	النسبة المئوية



وهكذا نجد أن 60% من النماذج الصدى لانصبابات الجنب القححية كانت متعددة الحجب وكانت نسبة 33.33% غير رائقة ومن دون حجب ، وكانت نسبة 6.66% متجانسة عالية الصدى

الجدول (10) توزع حالات الانصباب بسبب ذات رئة حسب النموذج الصدى لانصباب الجنب

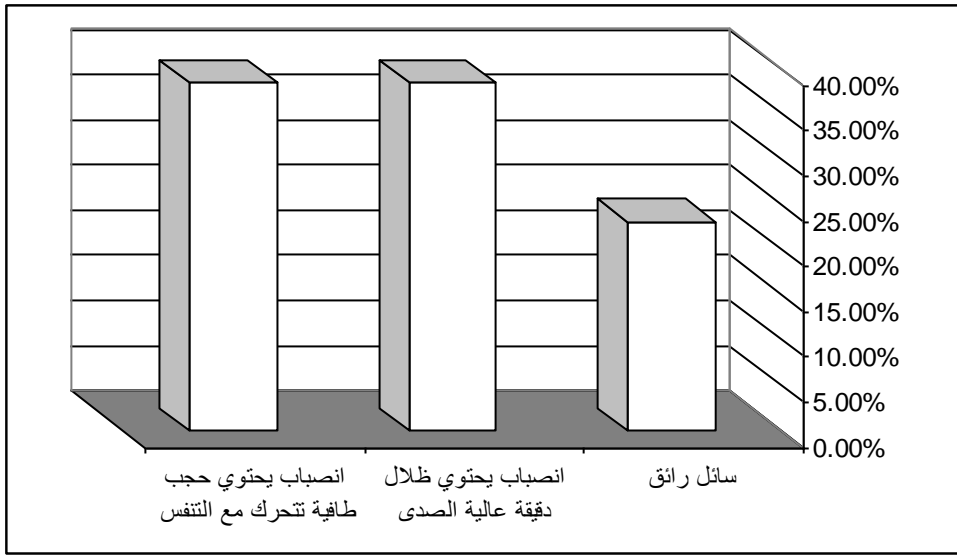
المجموع	انصباب يحتوي حجب طاقة تتحرك مع التنفس	انصباب يحتوي ظلال دقيقة عالية الصدى	سائل رائق	عدد الحالات
28	5	14	9	عدد الحالات
%100	%17.85	%50	%32.14	النسبة المئوية



وتبين لنا من هذا الجدول وجود انصباب جنب من نموذج سائل رائق لدى 9/ حالات من حالات ذات الرئة وتبين فيما بعد أن نموذج سائل الانصباب قد تبدل الى سائل غير رائق مع سير العملية الالتهابية لذات الرئة .

الجدول (11) توزع حالات الانصباب بسبب تدرن حسب النموذج الصدوي لانصباب الجنب

المجموع	انصباب يحتوي حجب طافية تتحرك مع التنفس	انصباب يحتوي ظلال دقيقة عالية الصدى	سائل رائق	عدد الحالات
13	5	5	3	
%100	%38.46	%38.46	%23.07	النسبة المئوية



### الاستنتاجات والتوصيات:

- 1- تفوقت الأمواج فوق الصوتية على صور الصدر البسيطة في :
  - كشف الانصبابات الجنبية الصغيرة والقاعدية .
  - إمكانية تحديد طبيعة السائل الجنبية .
  - إمكانية التفريق بين الانصباب الجنبية والتليف الجنبية .
- 2- يفضل إجراء كلا الفحصين لدى مرضى مشتبه عندهم بوجود انصباب جنبية .
- 3- يجب دراسة التجويف الجنبية خلال دراسة البطن بالأمواج فوق الصوتية لدى المرضى كافة.

## المراجع:

- 1- 2007<[www.pulmonologychannel.com/pleuraleffusion](http://www.pulmonologychannel.com/pleuraleffusion)> .
- 2- 2007. <[www.eMedicine - Empyema Article by Marc Tobler.htm](http://www.eMedicine - Empyema Article by Marc Tobler.htm)>
- 3 - MULLER ,N.L. *Imaging of the pleura*. Radiology, 1993, 186, 297-309.
- 4 - STARK, D. D. FEDERLE, M. P., GOODMAN, P. C. PADRASKY, A. E. WEBB, W. R. *Differentiating lung abscess and empyema : radiology and computed tomography*. 1983, 141, 163- 167.
- 5 - WOODRING, J. H. *Recognition of pleural effusion on supine radiographs: How much fluid is required?.* American Journal of Roentgenology. 1984, 142, 59- 64
- 6- YANG, P-C., LUH, K-T., CHANG, D-B., WU, H-D., YU, C-J., KUO, S-H. *Value of sonography in determining the nature of pleural effusion: analysis of 320 cases .* American Journal of Roentgenology, 1992, 159, 29-33.
- 7-WERNECKE K: *Sonographic features of pleural disease*. AJR 1997; 168: 1061- 1066
- 8 -MC CLOUD, TC, FLOWER, CDR *Imaging the pleura: sonography CT, and MR imaging*. A JR Am J Roentgenol 1991; 156, 1145- 1153
- 9- CAROL M. RUMACK, STEPHANIE R. WILSON, J. WILLIAM, *Diagnostic ultrasound*. 3rd ed, China, 2005.