

## تقييم فعالية الخياطة العظمية بالسلك على استقرار كسور الفك الأسفل وعظام الوجه

الدكتور عبد الكريم خليل\*

(تاريخ الإيداع 5 / 7 / 2010. قُبِلَ للنشر في 27 / 9 / 2010)

### □ ملخص □

أجريت هذه الدراسة لتقييم فعالية واعتمادية الخياطة العظمية عند 42 مريضاً لديهم 64 كسر في الوجه والفك الأسفل إذ تمت معالجتهم في مشفى الأسد الجامعي بين الأول من أيلول 2001 وحتى آخر كانون الأول 2009. جرى تقييم ومراجعة المعلومات المتعلقة بالعمر، الجنس، أسباب الكسر، موقع الكسر ونوع الخياطة العظمية المطبقة، كذلك تم تقييم المرضى من أجل المضاعفات ما بعد العمل الجراحي، وخاصة منها المضاعفات تحت السريرية (أعراض مرض الكسر). خلُصت الدراسة إلى أن معدل المضاعفات الكلية المرئية كان منخفضاً، على عكس معدل المضاعفات غير المرئية الذي كان كبيراً. إلا أنه يمكن تخفيض كلا المعدلين عبر اختيار دقيق للمرضى، استخدام الصّادات الحيوية، خبرة ومهارة الجراح، فضلاً عن الإنجاز الدقيق للطريقة. أخيراً، على الرغم من وجود الطرق الحديثة للتنبيت الداخلي الصلب، فإن التنبيت العظمي بالأسلاك لم يُرمَ على قارعة الطريق (لم يُهمل بالبتة) ولا يزال إجراءً جراحياً مستخدماً بشكل نسبي في البلدان النامية.

**الكلمات المفتاحية:** كسور الفك الأسفل، كسور العظام الوجهية، التنبيت العظمي بالأسلاك، مرض الكسر.

\* أستاذ - قسم جراحة الفم و الفكين - كلية طب الأسنان - جامعة تشرين - اللاذقية - سورية.

## **Efficacy Assessment of Wire Osteosynthesis on Stabilization of Mandibular and Facial Bones Fractures**

**Dr. Abdul Karim Khalil\***

**(Received 5 / 7 / 2010. Accepted 27 / 9 / 2010)**

### **□ ABSTRACT □**

This study has been conducted to evaluate the reliability and effectiveness of wire osteosynthesis in 42 patients, 64 mandibular and facial fractures treated at the University Al-Asaad Hospital from 1<sup>st</sup> sept. 2001 to 31<sup>st</sup> Dec. 2009.

Data concerning age, gender, causes of fracture, sites of fractures and the type of wire sutures applied have been evaluated and reviewed. These patients have been also evaluated for postoperative complications specially for subclinical deformities (fracture disease symptoms).

It was concluded that the overall visible complications rate was low and in contrast to invisible complications which were great. But both can further be reduced by careful selection of patients, use of antibiotics, surgeon skill and experience, as well as meticulous performance of the adopted technique.

Finally, in spite of the presence of modern techniques of rigid internal fixation, wire osteosynthesis has by no means fallen by the wayside and still remains a relatively used surgical procedure in developing countries.

**Keywords:** Mandible Fractures; Facial Bones Fracture; Wire Osteosynthesis; Fracture Disease.

---

\*Professor, Department of Oral and Maxillofacial Surgery, Faculty of Dentistry, Tishreen University, Lattakia, Syria.

**مقدمة:****1- تبيان المشكلة:**

إنه لمن الموضوعية البدئية أن يتم تدبير المرضى الذين تعرضوا لرضوح حادة في النواحي الوجهية-الفكية-الرأسية، والنواحي الجسمانية الأخرى من خلال التقييم السريع والدقيق والمضبوط ووفق أسلوب قياسي ومتسلسل، على أنه يجب -ومن خلال التعامل مع مثل هؤلاء المرضى- التمييز بين مرحلتين من التقييم والتدبير، وبحيث تُحدّد وتُعرّف في المرحلة الأولى الرضوح التي تهدد حياة المريض ويُعمل على تدبيرها بالسرعة القصوى وفق نظام الـ ABC للبقاء على قيد الحياة ABC Survival System، وحالما تستقر حالة المريض ولو بشكل بدئي وبمراقب ملائم تبدأ المرحلة الثانية، وقد تكون هناك ثالثة (الشيطان يكمن في التفاصيل) من التقييم فالتدبير الذي يجب أن يكون بشكل منهجي ومتسلسل ولكن بالسرعة المطلوبة [1,2].

تتطلب أصول المقاربة الحالية لكسور العظام الوجهية والفك الأسفل تحقيق ثلاثة أهداف علاجية رئيسية هي:

- 1- ترميم الأطباق الوظيفي.
- 2- توطيد/ترسيخ الدعائم الهيكلية الوجهية من خلال ترميم المحيطية الوجهية بشكل ثلاثي الأبعاد كما كانت عليه قبل تكبد الرض، وبمعنى آخر ترميم الارتفاع، السعة (العرض) والبروز للوجه والفكين.
- 3- التزويد بالدعم الهيكلي للبناء عليه في تحقيق الوظيفة والمظهر الصحيحين لتراكيب الأنسجة الرخوة الوجهية المغطية.

ومع المقاربة المعاصرة لكسور العظام الوجهية والفك الأسفل يتطلب الإصلاح أو الترميم إعادة وضع القطع العظمية المكسورة في أمكنتها التشريحية كما كانت قبل الرض، مع التركيز على نوافذ الدعم العظمي في علاقتها مع بعضها البعض ومع قاعدة الجمجمة [3].

والمعالجة الحديثة لكسور العظام الوجهية والفك الأسفل تستلزم أيضاً تحقيق استقرار صلب بعيد المدى لقطع الكسر المرذودة والمثبتة بوسيلة تثبيت فعالة تتحمل وتتغلب باستمرار على قوى المضغ والتحميل الوظيفي وتضع المريض أو جهازه الفموي بالخاصة في الوظيفة بصورة آنية بعد التدبير [4].

وخطط للمعالجة من هذا القبيل أصبحت ممكنة في الوقت الحاضر بفضل المقدرّة التشخيصية الهائلة التي توفرها تقنيات التصوير الشعاعي المعاصرة مثل التصوير المقطعي المحوسب C.T.Scan، وكذلك شيوع استخدام وتطبيق تقنيات التثبيت الداخلي الصلب كأنظمة الصفائح والبراغي المختلفة [5].

في الماضي غير البعيد ولعدة عقود خلت فقط كان المقبول والشائع بين الجراحين هو تقنية الخياطة العظمية بالأسلاك لجمع طرفي العظم المكسور wire osteosynthesis، وعلى الرغم من أن هذه التقنية هي بطبيعتها ثنائية البعد ولا تلبّي المتطلبات المعاصرة لمعالجة كسور الفك الأسفل والعظام الوجهية، إلا أنها ما تزال شائعة الاستخدام والتطبيق على الأقل بين جراحي العالم الثالث ولأسباب عديدة [6,7,8].

بحثنا الحالي يستهدف هذه التقنية بالتحليل والتقييم و التمهيد بعد تطبيقها على عينة ملائمة من المرضى مراجعي مشفى الأسد الجامعي في اللاذقية.

**2- المراجعة التاريخية:**

- 1846 كان لـ Buck في الولايات المتحدة الأمريكية السبق في تطبيق أول خياطة عظمية بالسلك على كسور الفك السفلي تماماً بعد إدخال التخدير بالإيتر [9].

- Adams 1942 في الولايات المتحدة الامريكية بدأ باستخدام الأسلاك في مجال الجراحة الرضية للفكين وعظام الوجه من خلال طريقته التي ذاع صيتها في ذلك الوقت (التعليق بالأسلاك لكسور الليفورتات) [10].
- Gordon 1943 كان أيضاً من رواد الخياطة العظمية بالأسلاك، وقد نشر مقالة في مجلة نقابة الأطباء الكندية وصف فيها تجربته في معالجة 23 مريضاً مصاباً بكسور فكية سفلية ووجهية فكية علوية وأردف قائلاً (الخياطات السلكية تسمح برّد و تثبيت دقيقين كما وتضبط قطع الكسر التي يصعب ضبطها بوسائل أخرى)، إذ بالأسلاك قد بدأت بالظهور عندئذ مُصنعة من الفولاذ اللاصدئ [11].
- Thoma 1948 وصف بحدز دور التثبيت الداخلي بالسلك (التثبيت الداخلي بالسلك لوحده لا يمكن أن يُعتمد عليه إلا في جمع قطع الكسر في الوضعية المردودة فيها بعيدة عن التبدل بالشد العضلي، وكل الفكوك التي يستخدم معها التثبيت الداخلي بالأسلاك يجب توقيفها Immobilization بتثبيت فكي علوي سفلي يقيها من تطور التهاب العظم والنقي اللاحق) [12].
- Shira 1954 نشر مقالة علمية في مجلة الجراحة الفموية ناقش فيها أسلوب الرد المفتوح والخياطة العظمية بالأسلاك، وحدد بدقة استطبابات ومضادات استطباب استخدام هذا الأسلوب الجديد من التثبيت [13].
- Hayton-Wilams 1958 نشر مقالة في المجلة البريطانية للجراحة التجميلية أشار فيه إلى كيفية تطبيق الخياطة العظمية بالأسلاك على الحافة السفلية للفك الأسفل المكسور، وفي نفس المقالة هناك وصف لأشكال الخياطات العظمية بالأسلاك كالخياطة المباشرة البسيطة، الخياطة التجديدية الأفقية بالأسلاك، الخياطة بالأسلاك على هيئة حرف 8 والخياطة المعيارية بالأسلاك [14].
- Shwenzer 1967, 1982 في ألمانيا قيّم الثبات الميكانيكي لأشكال الخياطات السلكية المطبقة على العظم الفكوي وفقاً لنوع الكسر المتطور [15,16].
- Brons & Boering 1970 نشرنا تقريراً أولاً في مجلة الجراحة الفموية تحدثنا فيه عن كسور جسم الفك الأسفل المعالجة بالتثبيت الداخلي المستقر وقد قصداً بها الخياطة العظمية بالأسلاك [17].
- Archer 1975 في كتابه المعروف Oral and maxillofacial surgery أسهب في شرح أساليب تطبيق الخياطة العظمية بالأسلاك كوسيلة تثبيت داخلية بدأت تحل بقوة مكان المثبتات الخارجية [18].
- وعليه نستطيع أن نلاحظ أن تطبيق الخياطة العظمية بالأسلاك كوسيلة رد مفتوح وتثبيت داخلي قد بُوشر فيها بالفعل بعد البدء بتطبيق الصادات الحيوية في بداية العقد الرابع من القرن الماضي، ومعه يكون قد انقضى حوالي 100 عاماً على اقتراح الخياطة العظمية بالأسلاك وتطبيقها الفعلي.
- سادت تقنية التثبيت الداخلي بالأسلاك وأصبح تطبيقها حالة من الفن art of state لحوالي ثلاثة إلى أربعة عقود حتى ظهرت الصفائح والبراغي بنسختها الفكية الوجهية كوسيلة تثبيت داخلي صلب، ومعها تراجعت هذه التقنية على الأقل في دول العالم المتطور دون أن تنتفي الحاجة إلى تطبيقها.

### 3- بيوميكانيك الهيكل الوجهي:

في تقييم لقدرة الفك المكسور على البقاء صامداً بعد الرد و التثبيت فإن تحليلاً للقوى الوظيفية المُطبقة هو ضروري ويجب أن يتم، والاستقرار stability للقطع الكسرية المردودة هو المفتاح في تقرير نوعية المثبتة العظمية المطبقة من حيث سماحها بالرد التشريحي الدقيق وتأمينها الثبات المطلق للقطع الكسرية المردودة ريثما يتحقق الشفاء

التام، ولعله كان من المثالي في الماضي ومن نافلة القول في الوقت الحاضر الحديث عن وضع المريض أو جهازه الماضغ على الأقل في الوظيفة الآتية بعد تدبير الكسر .

ينتظم الهيكل الوجني في طراز وبنية معمارية فريدة يستطيع من خلالها مقاومة القوى الوظيفية المطبقة، هذه القوى تنتقل على طول الهيكل الوجني بواسطة دعامات buttresses ومسارات Trajectories توزع بفعالية الحمولات الوظيفية المطبقة وتبددها .

يتلقى الفك الأسفل قواه الوظيفية الأعظم من خلال السطوح الإطباقية للأسنان أثناء عملية المضغ، وعندما يوضع مثل هذا التحميل الوظيفي على الأسنان فإن إشعاعات القوة Force vectors تتوَد موزعة هذه الحمولة الإطباقية في مسارات لاستقطاب وتوزيع القوى المطبقة، وهذه على الحافة العلوية للفك الأسفل هي قوى تفريق أو تبعيد والمنطقة تدعى لذلك بمنطقة الشد أو التوتر Tension zone وهي تشمل قاعدة الإرتفاع السنخي والخط المنحرف الظاهر حتى الناب، وإذا ما تطور كسر وعبر هذه الناحية فإن حوافه سوف تميل إلى التباعده عندما يتم التحميل الإطباقية على هذه المنطقة.

والقوة العضلية الفيزيولوجية المطبقة على السطح الإطباقية تنتقل أيضاً على طول منتصف جسم الفك السفلي وعبر لسينة الفك إلى اللقمة الفكية وهي في هذه المنطقة غير ذي تأثير يذكر، لذلك تُعرف بالمنطقة المعتدلة أو المحايدة، وهي تقع بالقرب من مسار العصب السنخي السفلي ولسينة الفك، وجزء الكسر الذي يعبر هذه المنطقة لا يتعرض لأية قوى إزاحة ذات شأن.

وعندما تُوضع نفس الحمولة الإطباقية على الحافة السفلية للفك فإن قوى انضغاط سوف تظهر على هذه الحافة لذلك تُدعى هذه المنطقة بمنطقة الانضغاط compression zone، وهي تتبع الحافة السفلية للفك حتى منتصف الذقن، وهذه هي حالة وجود كسر في زاوية الفك السفلي والقوى العضلية الإطباقية موجودة أمام جسم العضلة الماضغة أو عندما تتوضع قوى التحميل عند المنطقة الأمامية المتوسطة، عندها سوف يظهر اقتراب أو انضغاط أو حتى تراكب للقطع الكسرية بالقرب من هذه الحافة مقابل قوى ابتعاد على الحافة العلوية.

فضلاً عن ذلك يتعرض الفك الأسفل المكسور إلى قوى انفعال (لوي) Torsional Forces تحدث في المنطقة الأمامية من الفك بين الأنياب تُسبب تباعداً بين طرفي الكسر عند قمة السنخ تختلف شدته باختلاف قوة وشدة الضرر العضلي لعضلات قاع الفم، كما أن قوى قص أو جز shearing forces هي دوماً موجودة وموازية لمستوى الكسر وتؤثر على استقرار القطع الكسرية بعد ردها.

تتقوى البنية التشريحية المعمارية للكتلة الوجهية المتوسطة والعلوية ببعض المناطق الصلبة (عمد وعارضات) تؤمن الدعم الأولي في الاتجاهين العامودي والأمامي الخلفي وتنتقل عبرها القوى الإطباقية والعضلية مولدة نفس مناطق الشد، المحايدة، والانضغاط، والقوى العامودية الموضوعة على الفك العلوي في أثناء الوظيفة المضغية توَد في العادة مناطق انضغاط على الدعامات الجبهية الأنفية الفكية، الوجنية الفكية والجناحية الفكية. على أية حال، لا يمكن اعتبار المنطقة الوجنية الجبهية إلا منطقة توتير بسبب السحب إلى الأسفل والأنسي المطبق من قبل العضلة الماضغة القوية [19,20].

بعد هذا التمهيد المبسط عن بيوميكانيك الهيكل الوجهي وكسوره لعله يجوز لنا التساؤل عن فعالية الخياطة العظمية بالأسلاك في تأمين استقرار كسور الفك الأسفل والعظام الوجهية، وإذ إن "التقنية لا تعدو كونها جمع لطرفي

قطع الكسر بالوضع المردودة فيه بحيث لا تتعرض للتبدل بالجزر العضلي" هكذا قال ذلك Thoma وأدرك منذ العام 1948 [12].

إذا تتطلب هذه التقنية دوماً استخدام أي شكل من أشكال التثبيت الفكي العلوي السفلي لتأمين لملمة قطع الكسر بوضع سكوني تام تنتفي معه أي شكل من أشكال الحركة بين القطع الكسرية (ليس الحركة المجهريّة) ريثما يتحقق الشفاء. وهذا الأمر غير قائم في وسائل التثبيت المعاصرة التي تعتمد على الرد المفتوح والتثبيت الداخلي الصلب الذي يسمح برد تشريحي دقيق ويؤمن ضغط داخل قطع الكسر ببقائها مستقرة ومتغلبة على القوى الوظيفية المبدولة على الفك الأسفل وعظام الوجه المكسورة.

وعليه فإن سلك الخياطة العظمية وحسب مكان تطبيقه يتوجب عليه مقاومة ثلاثة أنواع من القوى مجتمعة أو منفردة وهي:

- 1- قوى التفريق أو التباعد وهي قوى عامودية على مستوى الكسر.
- 2- قوى القص أو الجز وهي قوى موازية لمستوى الكسر.
- 3- قوى اللوي أو الفتل وهي قوى دورانية حول مستوى الكسر.

وبالتأكيد لن يتمكن سلك بسيط من مقاومة هذه القوى بفعالية، إلا أنه يمكن أن يُعمل الشيء الكثير مع هذا السلك باتباع المعايير المطلوبة في وضع الثقوب وإمرار السلك، ولعل أهمها الزاوية القائمة للسلك العابر للثقوب بالنسبة لمستوى الكسر ولكلا الصفيحتين الخارجية والداخلية من العظم القشري، كما أن وضع السلك محتضناً للحافة السفلية للفك على هيئة حرف 8 سوف يضيف مزيداً من الاستقرار على قطع الكسر.

بقي أن نُشير إلى أن التثبيت الفكي العلوي السفلي المرافق بصورة إلزامية للخياطة العظمية بالسلك هو الذي يُعتمد عليه للتغلب على هذه القوى في المجموع لنعود إلى السؤال الذي يبرز الآن بصورة كبيرة: أيهما يحقق الاستقرار لقطع الكسر الخياطة العظمية بالسلك أم التثبيت المُضاف الفكي العلوي السفلي Maxillo-mandibular fixation (MMF)؟.

### أهمية البحث وأهدافه:

يهدف البحث إلى تقييم فعالية المعالجة بتطبيق تقنية الخياطة العظمية بالأسلاك على كسور الفك الأسفل وعظام الوجه من خلال:

- 1- تحليل وتقييم نقدي للطريقة من منظور بيوميكانيكي لا يضعها ضمن المقاربات المعاصرة للكسور الفكية الوجهية.
  - 2- تمييز حالات الكسور الفكية الوجهية التي يمكن أن تستفيد من الخياطة العظمية بالأسلاك في الزمن الحالي.
  - 3- تحديد طبيعة ونسبة الاختلاطات الظاهرة والخفية المرافقة لتطبيق تقنية الخياطة العظمية بالأسلاك.
- تأتي أهمية هذه الدراسة من كونها تسلط الضوء على مجموعة المظاهر تحت السريرية التي ترافق تنفيذ تقنية الخياطة العظمية بالأسلاك في جمع أطراف العظام الوجهية والفكية المكسورة.

### طرائق البحث ومواده:

• المرضى المقبولون في مشفى الأسد الجامعي باللاذقية بين عامي 2001-2009 والمعالجون لأجل كسور في الفك الأسفل والعظام الوجهية بتقنية الخياطة العظمية بالأسلاك هم مادة الدراسة وموضوعها.

• تألفت الدراسة من عينة استرجاعية بين عامي 2001-2004 ومن عينة استقبالية بين عامي 2005-2009 إذ درسنا 26 حالة كسر بشكل استرجاعي، و 38 حالة بشكل استقبالي والمجموع 64 حالة كسرية عند 40 مريضاً ومريضة.

• تم اختيار المرضى لتقنية الخياطة العظمية بالأسلاك لعدم توفر الصفائح والبراغي كوسيلة تثبيت داخلي صلب في حينها داخل المشفى أو لعدم مقدرة هؤلاء المرضى تأمين هذه الصفائح والبراغي لأسباب مادية، وحيث نظام التثبيت بالصفائح والبراغي هو المعتمد داخل المشفى ويتحمل المريض كلفته إذا استطاع ذلك أو يتحمله المشفى حسب ظروفه وضغط القبول.

• أما طرائق البحث فتتضمن:

1- الطرق السريرية : القصة المرضية والفحص السريري.

2- الطرق الشعاعية.

3- تقسيم المرضى إلى مجموعتين : مجموعة كسور الفك الأسفل، ومجموعة كسور التلث المتوسط من الوجه.

4- التكنيك الجراحي المطبق.

• المعلومات المسجلة للمرضى في أضايرهم تضمنت المعطيات الآتية:

-اسم وجنس وعمر المريض ومتوسط العمر .

-السبب/الأسباب المؤدية لوقوع الرض وتطور الكسر/الكسور .

-نوع الكسر ومكانه وعدد الكسور المتطورة.

-الفترة الزمنية المنقضية ما بين وقوع الرض وتلقي المعالجة النهائية.

-عدد الأسنان الموجودة لدى كل مريض وقت الحادث الرضي، وكذلك ما فُقد منها نتيجة الرض المطبق و/أو

ما قلع منها أثناء الجراحة.

• تم التشخيص للكسور المعالجة بالموجودات السريرية، التصوير الشعاعي العادي والطبقي المحوسب قبل وبعد

المعالجة وبالإسقاطات الشعاعية المختلفة.

• تم تسجيل حالة الأطباق السنّي قبل التداخل الجراحي وبعده.

• جرى تسجيل وقوع أو وجود سن/أسنان في خط الكسر ومصير هذه الأسنان .

• جرى تسجيل نوع الخياطة العظمية المطبقة ومكانها لكل مريض والمدخل الجراحي المستخدم لذلك .

• جرى تسجيل وتحليل الاختلاطات أثناء العمل الجراحي وللفترة الزمنية اللاحقة ما بعد العمل الجراحي

باصطلاح النتائج القريبة (سته أشهر) والبعيدة (12شهرًا).

• جرى تسجيل وتحليل الاختلاطات تحت السريرية المتطورة ما بعد العمل الجراحي.

• جميع المرضى تمت متابعتهم لمعدل (6-12) أشهر بعد خروجهم من المشفى، على أنهم جميعاً تلقوا تعليمات

واضحة بضرورة الاتصال والمعاودة في حال ظهور أو تطور أي شيء يعتبرونه غير طبيعي لديهم.

نظام العمل الجراحي مع الخياطة العظمية بالأسلاك:

معظم حالات الخياطة العظمية بالأسلاك في بحثنا هذا نُفِّدَت على الفك الأسفل المكسور لذلك سيكون الحديث والشرح موجهاً بشكل رئيس على كيفية تطبيق التقنية على الفك الأسفل. مع التسليم بأن الكسر قد جُبر على الحافة العلوية للفك باستخدام قوس دهليزية مهمازية arch bar أو أية وسيلة تثبيت أخرى ما بين الفكين فإنَّ إسلاك (تثبيت بالسلك) نموذجي Typical wiring على الحافة السفلية للفك يستوجب حفر ثقبين (على الأقل) على قطع الكسر المتقابلة ليجتاها سلك أو أكثر.

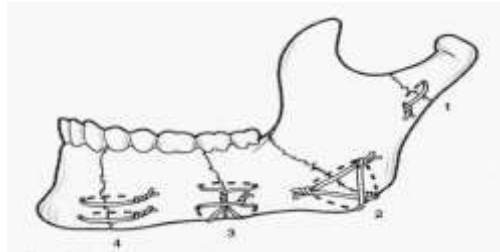
### وضع الثقب:

إن وضع الثقب على الحافة السفلية للفك هو محكوم بتوجه مستوى الكسر في علاقته بالمحور الطولي للفك الأسفل، ومعظم ممن يكتبون عن كسور الفك الأسفل يتحدثون عن مصطلح خط الكسر Line of fracture كما لو أن الكسر يظهر في بعدين فقط، لذلك فإن الجراح المعالج هو مشجع على التفكير في الكسر كمستوي Plane يتقاطع مع المحور الطولي للفك في ثلاثة أبعاد، وهذا يقي من المشاكل التي يمكن أن يواجهها أي معالج غير خبير في أصول وضع الثقوب المخصصة لإمرار السلك، وبالخاصة على الصفيحة القشرية اللسانية، لذلك يجب أن تتوفر في الثقوب المحفورة في العظم جملة المعايير المتضمنة:

- 1- احتساب المسافة عن خط الكسر على الصفيحة القشرية الخارجية.
- 2- احتساب المسافة عن خط الكسر على الصفيحة القشرية الداخلية (اللسانية).
- 3- احتساب المسافة عن الحافة السفلية للفك.
- 4- قرب الثقب المحفورة في العظم من القناة الفكية السفلية، الثقبية الذقنية، وجذور الأسنان.
- 5- حجم الثقبية المحفورة في العظم.
- 6- توجه مستوى الكسر في علاقته بالمحور الطولي للعظم (عامودي ، مائل ، مائل بشدة).
- 7- توجيه الثقوب بحيث إن جزء السلك الذي سوف يعبر من ثقبية إلى ثقبية يقع بزوايا قائمة بالنسبة لخط

الكسر ولكلا الصفيحتين الداخلية والخارجية من العظم القشري [21,22,23,24].

إن أبسط حالة هي عندما يكون مستوى الكسر عامودي على المحور الطولي للعظم، على أن هناك حالات فكية كسرية أخرى معقدة يكون معها مستوى الكسر مائلاً أو مائلاً بشدة على المحور الطولي للعظم، أو أن الكسر مع مكون ذو ميل أفقي، وأخيراً فإن العديد من الكسور تملك توضع منحني الأضلاع معقد مثل سطح رقائق البطاطس، وهذه الحالات الأخيرة هي التي تتطلب قوة تثبيت حقيقية قد لا تلاؤمها المعايير أعلاه إلا بتعديل يهيئ ويضمن استقرار شُدْف الكسر خلال فترة إصلاحه [22,25,26].



الشكل رقم (1): أشكال مختلفة لطريقة ربط الأسلاك.

1- الربطة البسيطة 2- مشاركة بين الربطة البسيطة والربطة بشكل رقم 8. 3- طريقة Brons 4- الربطة لمزدوجة.

### إمرار السلك:



مع كشف ملائم للحافة السفلية للفك والتأكد من وضعية قطع الكسر المردودة إلى مكانها الطبيعي قبل الرّض ومع الثقب المحفورة في العظم وفق المعايير المطلوبة فإن سلكاً بطول 15cm وكوج 24 أو 26 يُمرر من خلال الثقب المحفورة تبعاً لنوع الخياطة العظمية المطبقة، ولتسليك مرور الخيط المعدني عبر الثقوب نستخدم عروة دبوس شعر Hairpin Loop.

### النتائج والمناقشة:

#### دراسة توزيع المرضى:

\* التوزيع حسب الجنس: توزعت الحالات الكسرية المدروسة لدينا حسب الجنس كما يلي:  
24 مريضاً ذكراً بنسبة (60%) و 16 مريضة أنثى بنسبة (40%)، أي بمعدل إصابة الإناث إلى الذكور 1:1.5، والجدول التالي يبين التوزيع حسب الجنس.

الجدول رقم (1) يبين التوزيع حسب الجنس

النسبة %	عدد الحالات	الجنس
60%	24	ذكور
40%	16	إناث
100%	40	المجموع

\* التوزيع حسب العمر: لم تُطبق في مشفانا أية خياطة عظمية بالسلك في العقد الأول والثاني من العمر، لذلك توزعت الحالات حسب العمر عند الذكور والإناث كالتالي:

الجدول رقم (2) يبين التوزيع حسب العمر.

النسبة المئوية %	المجموع	النسبة المئوية %	عدد الحالات الذكور	النسبة المئوية %	عدد الحالات الإناث	الفئة العمرية
35%	14	30%	12	5%	2	30-21
35%	14	12.5%	5	22.5%	9	40-31
20%	8	10%	4	10%	4	50-41
7.5%	3	5%	2	2.5%	1	60-51
2.5%	1	2.5%	1	-	-	70-61
100%	40	60%	24	40%	16	المجموع

نلاحظ من الجدول أن هناك تزايداً في نسبة وقوع الكسور الرّضية للعظام الوجهية والفكين خلال العقد الثالث والرابع (قمة الحدوث في العقد الثالث عند الذكور وفي العقد الرابع عند الإناث)، وهو ما يعكس ذروة النشاط الفيزيائي في هاتين المجموعتين العمريتين بشكل يحاكي التغيير الاجتماعي الكبير الذي حدث، إذ يشيع الآن ركوب السيارات الحديثة للشباب في عقدهم الثالث وعند النساء في العقد الرابع مع ما يقابله ذلك من كثرة حوادث العربات الموتورية في بلادنا ونخص بالذكر منها حوادث الدراجات النارية لدى فئة المرضى الذكور.

\* التوزيع حسب العامل المسبب: توزعت الحالات الكسرية المدروسة لدينا حسب العامل المسبب كما يلي:

الجدول رقم (3) يبين التوزع حسب العامل المسبب

النسبة %	عدد المرضى			العامل المسبب
	المجموع	إناث	ذكور	
50%	20	8	12	حوادث العريبات الموتورية
22.5%	9	2	7	العنف
12.5%	5	4	1	السقوط
12.5%	5	1	4	الرياضة
2.5%	1	1	-	متفرقات
100%	40	16	24	المجموع

نلاحظ من الجدول أن العامل الرئيس للرض هو حوادث العريبات الموتورية عند الجنسين، يليه العنف بين الأشخاص عند الذكور، بينما يشكل السقوط عامل الخطورة الثاني عند النساء.

\* التوزع حسب موقع الكسر: قُسمت الكسور المتطورة لدينا حسب موقعها التشريحي وفق التالي:

الجدول رقم (4) يبين التوزع حسب الموقع التشريحي للكسر

النسبة %	عدد الحالات			موقع الكسر
	المجموع	إناث	ذكور	
28.12%	18	6	12 (واحدة منها أحادية الجانب)	زاوية الفك الأسفل
21.87%	14	7	7	نظير الإرتفاق+عق اللقمة الفكية المقابل
12.5%	8	3	5	جسم الفك الأسفل
7.81%	5	1	4	فك أسفل أورد
12.5%	8	2	6	المركب الوجني الفكي
4.68%	3	1	2	الرأد الفكي
7.81%	5	3	2	الإرتفاق
3.12%	2	-	2	كسر منتصف الحنك
1.56%	1	1	-	الحافة السفلية للحجاج
100%	64	24	40	المجموع

نلاحظ من الجدول أن كسور زاوية الفك الأسفل تحتل المرتبة الأولى ويليهما كسور عق اللقمة الفكية ولتأتي كسور المركب الوجني الفكي في المرتبة الثالثة من الشيع.

## دراسة الوسائل التشخيصية وتسجيل زمن التداخل الجراحي وتحليل المعطيات السنوية المرتبطة بالحادث

الرضي:

- تم تشخيص كسور الفك الأسفل و العظام الوجهية بتقنيات التصوير الشعاعي البسيط المتوفرة في المشفى بالإسقاطات المتضمنة:

- الإسقاط الخلفي -الأمامي للوجه.
- الإسقاط المائل الجانبي للفك الأسفل.
- الإسقاط بوضعية water.
- التصوير البانورامي (خارج المشفى).

وقد حققت لنا هذه الإسقاطات الفائدة المرجوة منها في تأكيد التشخيص ومتابعة المرضى بل و كانت متفوقة في كثير من الأحيان.

- استفدنا من تقنية التصوير الطبقي المحوسب المتوفرة المشفى في تأكيد وتوضيح العديد من كسور الفك الأسفل وعظام الوجه، وهذه التقنية أصبحنا نطلبها بشكل روتيني عند جميع المرضى متكبدي الرضوح الراسية الوجهية والملتحقين للقبول في المشفى، ولقد حققنا معها فائدة كبيرة جداً جراء حصولنا على مقاطع إعادة البناء ثلاثية الأبعاد من الإسقاطين المحوري والإكليلي للتصوير بالـ C.T.Scan، الأمر الذي مكنا بثقة من وضع خطط المعالجة الملائمة بما فيها تطبيق تقنية الخياطة العظمية بالأسلاك.

- وقع التداخل الجراحي على جميع مرضانا خلال أسبوعين من تكبد الرض إلا في 2 من الحالات (3.12%) كان فيها اعتبار للحالة العصبية القائمة، إذ لم نستطع التداخل الجراحي إلا بعد مرور أكثر من 20 يوماً في المتوسط.

- قلعنا 12 سناً من خط الكسر عند ثمانية مرضى بما فيها أربعة أرحاء ثالثة سفلية بازغة جزئياً وقد سهل مثل هذا القلع للأرحاء وضع خياطة عظمية على الحافة العلوية للفك في كسور الزاوية ومن داخل الفم عند أربعة مرضى.

- سجلنا لجميع المرضى غير الدرد من متلقي المعالجة بالخياطة العظمية بالأسلاك عدد الأسنان الموجودة لديهم وحالة الإطباق السني القائمة عندهم وقت الرض، وقد جرى الإفادة من ذلك في تطبيق الـ arch bars أو أي وسيلة من وسائل تثبيت الفك العلوي السفلي الأخرى التي لازمت جميع مرضانا غير الدرد لفترة 4-6 أسابيع لاحقة بعد الجراحة.

### دراسة نوع الخياطة العظمية المطبقة و مكانها:

في دراستنا طبقنا كل أنواع الخياطة العظمية بالسلك تبعاً لحالة الكسر القائمة والموضع التشريحي المتطور فيه وكذلك الحاجة إلى إضفاء الاستقرار الإضافي عليه ووفقاً لمعايير تطبيق تقنية الخياطة العظمية بالأسلاك ومفهومنا عن البيوميكانيك، وهو ما فعلناه بالضبط عند جميع المرضى من جزء الدراسة الاستقبالي وعند عدد لا بأس به من جزء الدراسة الاسترجاعي.

الجدول رقم (5) يبين التوزيع حسب نوعية الخياطة العظمية المطبقة

النسبة المئوية %	المدخل الجراحي	مكان التطبيق وصف الكسر	عدد الحالات الكسرية المطبقة	نوع الخياطة العظمية المطبقة
---------------------	----------------	---------------------------	--------------------------------	--------------------------------

			عليها	
31.25%	داخل الفم، خارج الفم، أسفل الحجاج، الدرز الوجني الجبهي	زاوية الفك، عنق اللقمة، جسم الفك، الحافة السفلية للحجاج، المركب الوجني الفكي، قبة الحنك	20	خياطة مباشرة بسيطة
18.75%	خارج الفم	الفك الأسفل الأدردي، زاوية الفك، جسم الفك الأسفل (كسور متبدلة)	12	خياطة على هيئة رقم 8
34.37%	خارج الفم	زاوية الفك-جسم الفك الارتفاق و نظير الارتفاق (كسور متبدلة و مائلة) غير محبذة ومائعة	22	خياطة مشتركة بسيطة وعلى هيئة رقم 8
6.25%	خارج الفم	كسور الارتفاق، كسور نظير الارتفاق	4	خياطة مضاعفة
3.12%	خارج الفم	كسور الحافة السفلية للفك المتشظية	2	خياطة Brons
6.25%	خارج الفم	كسور جسم الفك الأسفل المائلة	4	خياطة obwegezer (Transosseous circunmandibular)
100%			64	المجموع

نلاحظ من الجدول أن الخياطة المشتركة البسيطة المباشرة والقائمة على هيئة حرف 8 هي الخياطة الأكثر تطبيقاً لتحقيقها ثباتاً أفضل واستقراراً يُعَوَّل عليه خلال عملية إصلاح الكسر.

1- الخياطة المباشرة البسيطة هي الأكثر تطبيقاً في الكسور غير المتبدلة أو المحبذة بينما استخدمت الخياطة العظمية على هيئة حرف 8 في الكسور المتبدلة.

#### دراسة وتحليل الاختلاطات (المضاعفات):

- في دراستنا سجلنا جميع المضاعفات المرافقة لتطبيق تقنية الخياط العظمية بالأسلاك في الزمن الآتي أثناء الجراحة أو بعدها بقليل، وكذلك المضاعفات قريبة الأجل التي ظهرت أو تطورت خلال ستة 6 أشهر بعد الجراحة، وتلك المضاعفات بعيدة الأجل التي ظهرت أو تطورت بعد سنة من التداخل الجراحي.

- كانت المضاعفات الحاصلة في أثناء العمل الجراحي غير ذات مغزى.

- اعتمدنا المضاعفات الأكثر شيوعاً لتقنية الخياط العظمية بالأسلاك وهذه تضمنت لدينا سوء الالتحام، عدم الالتحام، اضطراب الإطباق، الإنتان، ولم نعتمد العوز العصبي nerve deficit المرتبط بأذية العصب السنخي السفلي، أذية فروع العصب الفكي العلوي، وأذية فروع العصب الوجهي لأنه كان عابراً ولم نلاحظه لدى أي مريض بعد مضي (2-3) أشهر من الأذية والمعالجة.

الجدول رقم (6) يبين المضاعفات الحاصلة بعد التداخل الجراحي

نوع المضاعفة المتطورة	عدد الحالات	النسبة المئوية%	موقع الكسر الذي أظهر المضاعفة
سوء التحام	2	3.12%	زاوية الفك

عدم التحام	1	1.56%	زاوية الفك (تأخر في زمن المعالجة)
سوء إطباق	-	-	-
الإنتان	6	9.37%	(4) كسور في زاوية الفك (2) كسور جسم الفك الأسفل
المجموع	9	14.06%	100%

نلاحظ من الجدول أن الإنتان في موضع الكسر قد تطور عند ستة حالات كسرية بعد أسبوع من وقوع الرض واستمر لأكثر من شهر عند مريضين اثنين من المجموعة الـ (6) مرضى، وقد عزينا ذلك إلى تلوث جرح خط الكسر في الكسور المفتوحة، ولقد استطعنا إنهاء حالات الإنتان القائمة جميعها مع إعطاء الصادات الحيوية الملائمة دون أن تتطور لدينا أية حالة التهاب عظم ونقي فكي.

تطور سوء الالتحام (عدم كفاية الالتحام) عند مريضين درد بعد مرور ثلاثة أشهر من التداخل الجراحي وكان من قبيل الالتحام الليفي الذي شخّصناه بوجود بعض الحركة بين قطع الكسر وبغياب الإندمال العظمي بالتصوير الشعاعي، ولم نُفصل أي شيء للمريضين الذين لم يبدوا قلقاً كبيراً تجاه المشكلة وكانا يتناولان طعامهما ببعض الرضى على الرغم من الاقتراح عليهما اللجوء إلى وسيلة تثبيت أكثر فعالية (صفائح إعادة البناء مع أو بدون الطعم العظمي). تطور عدم الالتحام عند مريض واحد لديه كسر متفتت في الزاوية الفكية ولم تُحل المشكلة لديه إلا باللجوء إلى التثبيت الداخلي الصلب باستخدام الصفائح والبراغي.

لم يطور أي مريض حالة سوء إطباق فعلي وقد يكون ذلك عائداً إلى أن التثبيت الفكي العلوي السفلي القائم أو الملازم للخياطة العظمية بالسلك هو الذي صحّ بطبيعة تطبيقه الطويلة الأمد أي اضطراب مستبطن في الإطباق. ركزت دراستنا على إيضاح المضاعفات تحت السريرية المرافقة لتطبيق تقنية الخياطة العظمية بالأسلاك، أو التي أطلقنا عليه مصطلح مرض الكسر Fracture disease وتجلياته التي تبنت لنا مضاعفات خفية هي مسجلة في الجدول التالي:

الجدول رقم (7) يبين المضاعفات تحت السريرية المتطورة بعد التداخل الجراحي.

نوع المضاعفة تحت السريرية المتطورة	عدد الحالات	موضع الكسر المطور للمضاعفة	النسبة المئوية%
فقد محيطية الزاوية الفكية	12	كسور الزاوية	18.75%
التماس بين الحدية الفكية والوسادة خلف الوجه	8	كسور الزاوية	12.5%
انحراف الذقن	4	كسور عنق اللقم الفكية	6.25%
تسطح البروز الوجني	2	كسور المركب الوجني-الفكي	3.12%
خوص	1	كسور الحجاج	1.56%
المجموع	25	-	100

نلاحظ من الجدول أن فقدان محيطية (كفاف) الزاوية الفكية والتماس بين الحدية الفكية والوسادة خلف الرحوية قد تطورا في المجموع لعشرين (20) مرة من أصل ثماني عشرة حالة كسرية في الزاوية الفكية وهي نسبة كبيرة جداً وتكاد تكون ملازمة لجميع حالات تطبيق الخياطة العظمية بالأسلاك على الحافة السفلية للفك في منطقة الزاوية، ولم يسلم منها إلا حالات تطبيق الخياطة العظمية بالأسلاك على الحافة العلوية للفك الأسفل الأربعة والتي نفذت من خلال التجويف السنخي للرحى الثالثة العلوية المنظرة جزئياً، وهذه قلعت قبيل تطبيق الخياطة العظمية بالسلك.

عزينا انحراف الذقن إلى تقاصر الرأد في كسور عنق اللقمة الفكية على الرغم من أن الإطباق كان طبيعياً حتى في مرحلة التشابك الحديبي الأعظمي إلا أن ما يلفت الانتباه لدى هؤلاء المرضى الأربعة هو فقدان الأرحاء الكلي أو الجزئي لجهة الكسر الأمر الذي فسّر لنا التقاصر في الإرتفاع العمودي للرأد.

وعزينا تسطح البروز الوجني وتطور الخوص في كسور المركب الوجني الفكّي، المركب الوجني الحجاجي على التوالي كعاقبة لعدم استقرار التثبيت بعد الرّد باستخدام الخياطة العظمية بالأسلاك حتى ولو نفذت الخياطة العظمية بالسلك في موضعين أو ثلاثة من تمفصلات العظم الوجني 2-3 points of fixation.

جميع المرضى المعالجين بتقنية الخياطة العظمية بالأسلاك تمت متابعتهم لمعدل (6-12) شهراً بعد خروجهم من المشفى، أوجه المتابعة تضمنت: مواعيد استدعاء جديدة recall appointment، تقييم سريري وسماع شكاوي المرضى وحالة رضاهم عن المعالجة إضافة إلى التقييم الشعاعي لتقرير استقرار التثبيت ، وأخيراً تسجيل وتحليل المضاعفات الظاهرة وتحت السريرية لديهم.

### المناقشة:

قاد التقدم البيوتكنولوجي في المجال الطبي في العموم والرّضي في الخصوص إلى ابتكار وسائل تثبيت ميكانيكية متنوعة تعكس المرحلة الزمنية التي استُنبطت فيها، ومنها بالتأكيد الخياطة العظمية بالأسلاك لجمع أطراف قطع العظم المكسورة، وهذا التقدم ما زال مستمراً ومضطرباً وإن كانت النزعة الآن تميل إلى الوسائل البيولوجية-الكيميائية والتي قد تكون البديل المستقبلي القريب لوسائل التثبيت الميكانيكية، ولعل ما يميز كل مرحلة عن سابقتها هوالإضافة المهمة التي يمكن أن تحققها الوسيلة الجديدة على المبادئ الرئيسية القديمة-الحديثة في مقارنة الرضوض الفكية الوجهية ومنها:

- 1- الرّد التشريحي الدقيق لقطع الكسر كما كانت عليه قبل الرّض وسواء تحقق ذلك بمناولة الطبيب الجراح أوبوسيلة التثبيت ذات الكمونية في تحقيق ذلك أو بكليهما.
- 2- الثبات والاستقرار للقطع الكسرية المردودة خلال مرحلة إصلاح الكسر أو ترميمه، وفي المرحلة اللاحقة القريبة والبعيدة المدى.
- 3- تأمين شفاء أو ترميم بيولوجي ميكانيكي أولي حميد، أي بالمقصد الأول ما أمكن ذلك.
- 4- وضع المريض أو جهازه الماضغ في الوظيفة الآتية مباشرة بعد المعالجة.
- 5- تقليل نسبة المضاعفات أو الوقاية منها.

إذاً لم يعد مقبولاً في الوقت الحاضر تجميد أو توقيف الوظيفة الفموية-الفكية-الماضغة بوضع سكوني ريثما تجري وتنتهي عملية إصلاح الكسر أو المبدأ المتعارف عليه بمصطلح الـ Immobilization (تجميد أو توقيف قطع الكسر المردودة بوضع سكوني تنتفي معه الحركة ريثما تنتهي حديثة الترميم). علماً أن هذا المبدأ موجود بصورة إلزامية في تقنية الخياطة العظمية بالأسلاك للضعف المتأصل في هذه الوسيلة التثبيتية ثنائية البعد وبغض النظر عن التعويض القائم في وسيلة التثبيت الفكّي العلوي السفلي المُستخدمة [4].

قاد الإدراك الحالي لبيوميكانيك الهيكل الوجهي وكسوره إلى تبديل مفهومنا عن أصول مقارنة الكسور الوجهية الفكية الذي كان معمولاً به في الماضي إذ لم يعد مقبولاً في الوقت الحاضر جمع طرفي الكسر وتقريبهما ما أمكن من بعضهما بعض وتجميدهما أو استئناؤهما من أية حركة ريثما يتحقق الالتئام بصرف النظر عن الشكل النهائي الذي

يمكن أن تنتهي عليه عملية الإصلاح أو الترميم بل لا بد من ترميم ثلاثي الأبعاد للمحيطية الوجهية كما كانت عليه قبل تكبد الرض.

ومع إدراكنا ووعينا لكل ما ذكر أعلاه وتشدنا في تطبيق المعايير المطلوبة في أصول تطبيق تقنية الخياطة العظمية بالأسلاك خاصة في جزء الدراسة الاستقبالي، فقد استطعنا الحصول على نتائج مرضية عند معظم مرضانا على الأقل من جهة قلة المضاعفات الصريحة المتطورة وهو ما توافقنا فيه مع معظم الدراسات العلمية الرصينة الموجودة في الأدب الطبي [22,26,27,28]، إلا أن كون هدف دراستنا هو التركيز على المضاعفات تحت السريرية أو ما أطلقنا عليه مرض الكسر fracture disease symptoms والذي قد يكون أشار إلى شيء مشابه له Danni's في عام 1949 [30]، فإننا لم نُفاجئ بحجم هذه المضاعفات وشيوع وقوعها، خاصة مع كسور الزاوية الفكية التي تمت معالجتها عن طريق الخياطة العظمية على الحافة السفلية للفك، والأمر كذلك كان واضحاً لنا مع كسور المركب الوجني الفكي التي تمت مقاربتها بتطبيق الخياطة العظمية بالسلك في نقطة تفصل واحدة أو أكثر من تفضلات العظم الوجني إذا لم تستطيع هذه المثبتات العظمية وإن تعددت نقاط تطبيقها أن تحول دون وقوع التبدل اللاحق للمركب المكسور، أي أنها فشلت في تحقيق استقرار التثبيت على المدى البعيد، أما أعراض وعلامات مرض الكسر التي وجدناها في بحثنا فتجلت لنا في الآتي:

- 1- فقدان محيطية (كفاف) contour زاوية الفك الأسفل في كسور الزاوية بسبب دوران القطعة الدانية من الكسر (القطعة المرتبطة بالرأد الفكي) على الرغم من حدوث شفاء نهائي للكسر.
- 2- التماس المحتمل بين الوسادة خلف الرحوية من السفلي والحذبة الفكية من العلوي على الرغم من الغياب الملحوظ لسوء الإطباق.
- 3- الإتساع التدريجي للخارج للرأد/الرأدين في كسور الإرتفاق المترافقة مع كسور اللقم الفكية على الرغم من الغياب الملحوظ لأي سوء إطباق.
- 4- قصر الرأد الفكي وانحراف الذقن نحو الجهة المتأثرة في كسور اللقم الفكية على الرغم من غياب لأي سوء إطباق في مرحلة التشابك الحدي الأعمي.
- 5- تندب وارتشاف للعظم في موضع الكسر مع ما يمكن أن ينجم عن ذلك من فقدان لموقع العظم في المسافة التي يشغلها والذي نتيجته تطور التشوه، سوء الإطباق و/أو سوء الإلتحام.
- 6- نقص البعد العامودي وتطور الدرجة الثالثة من العظم المفتوحة في كسور الثلث المتوسطة من الوجه.
- 7- فرطحة (تسطح) البروز الوجني المتأخر نتيجة انزياح العظم الوجني المكسور للأسفل والأنسي كعاقبة لعدم استقرار التثبيت بتقنية الخياطة العظمية بالسلك.
- 8- الخوص المتأخر لزيادة حجم التجويف الحجاجي في كسور المركب الوجني الحجاجي وكعاقبة لعدم استقرار التثبيت بتقنية الخياطة العظمية بالسلك.

إنه لأمر كثير الأهمية أن لا نحاول رد الكسر عن طريق شد/جدل السلك، والكسر يتوجب رده بصرف النظر عن السلك ومع الأسنان في الإطباق الصحيح قبل الشروع في جدل السلك المثبت.

الكسور المتعددة في منطقة الإرتفاق تخلق مشكلة صعبة بوضوح خصوصاً عندما يترافق ذلك مع أذية للأسنان الأمامية السفلية إلى ما هو أبعد من مسألة إصلاح الكسر، وفي مثل هذه الحالات فإن القطعة العظمية ذات المعقولية الحجمية المتبقية هي الحافة السفلية للفك أو ما كان يشكل هذه الحافة السفلية سابقاً، وخياطة عظمية متعددة ومتباينة

تُطبق من خلال شق تحت الذقن على هذه القطعة يمكن أن تسمح بإعادة بناء هذه الحافة بدقة الأمر الذي يزودنا بأساس ثابت لترميم القوس الفك السفلية في هذه المنطقة.

وإذا ما أظهر خط الكسر الإنتان قبل التثبيت فإن الخياطة العظمية بالسلك يجب ألا تستخدم لأن ذلك قد يساعد على زيادة خطر تموت نهايات العظم، كما أنه قد نصح في الماضي بأنه لا يجوز استعمال الخياطة العظمية بالأسلاك إذا ما كان الكسر مفتوحاً على التجويف الفموي بسبب خطر زيادة الإنتان لكننا وجدنا أنه مع الاستخدام الملائم للصادات الحيوية فإن مثل هذا الخطر هو أمر مُستبعد أو قليل الأهمية.

ما تبقى من استطببات الرد المفتوح و التثبيت بالخياطة العظمية بالسلك (وفق الباحث):

- 1- كسور الرأد غير المُتبدلة.
- 2- كسور منتصف قبة الحنك.
- 3- استرجاع القطع العظمية الصغيرة في الكسور المنتشظية مع استخدام صفائح إعادة البناء.
- 4- الاستقرار الوظيفي functional stabilization للقطع الكسرية مع تقريب طرفي العظم بالصفائح والبراغي plate and screw osteosynthesis.
- 5- كسور زاوية الفك الأسفل على الحافة العلوية (من داخل التجويف الفموي).
- 6- من وجهة نظر الاعتبار المادي قد تكون الخياطة العظمية بالأسلاك هي الأفضل.

### الاستنتاجات والتوصيات:

- 1- الخياطة العظمية بالأسلاك تقنية تثبيت غير صلبة قد يتحقق معها الرد الكافي دون أن يتحقق معها استقرار التثبيت.
- 2- تُستبطن تقنية الخياطة العظمية بالأسلاك بالعديد من المظاهر تحت السريرية التي لم تعد مقبولة في المقارنة المعاصرة لكسور الفك الأسفل والعظام الوجهية.
- 3- من أصول الممارسة الزاسخة في تطبيق الخياطة العظمية بالأسلاك الاستخدام الدائم للخياطة المباشرة والخياطة على شكل رقم 8 كلما كان ذلك ممكناً.
- 4- الخياطة العظمية بالأسلاك ستكون تقنية غير شائعة التطبيق بسبب التقدم المذهل في تقنيات التثبيت الداخلي الصلب الأكثر تحقيقاً لكفاية الرد واستقرار التثبيت.
- 5- يبقى تطبيق تقنية الخياطة العظمية بالأسلاك قائماً على هيئة وشكل المقارنة التفريقية تبعاً لنوع ومكان الكسر، توفر البدائل التثبيتية الأفضل، والحالة المادية للمريض.

### المراجع:

1. MUSKAT, P.C: *Emergency airway management in the traumatized patient*. In Fonseca R, editors: *Oral and maxillofacial surgery*. Saunders, 2009,34-35.
2. American college of surgeons committee on trauma: *Advanced trauma life support*, 7<sup>th</sup> ed, Chicago, 2004,81-83.
3. MANSON, P.N; HOOPES, J.E: *Structural pillars of the facial skeleton: an approach to the management of Le Fort fractures*, *Plast Reconstr Surg*, 1980,54-57.



4. ASSAEL, L.A: *Rigid internal fixation of facial fractures*. In Peterson L J editors: Principles of oral and maxillofacial surgery, Vol 1, Lippincott Company, Philadelphia, 1992,357-379.
5. ROTH, F.S; KOKOSKA, M.S; AWWAD, A.A, et al: *The identification of mandible fractures by helical computed tomography and Panorex tomography*, J Craniofac Surg.16,2005,394-399.
6. BERNADSKIJ, J.I: *Traumatology and reparative surgery of maxillofacial area*. Kiev, 1999, 48-55, Russian.
7. KHALED, S; ISMAIL, A.F; IBRAHIM, M.Z: *Review of 509 mandibular fractures treated at the university hospital, Alexandria, Egypt*. Br J Oral Maxillofac Surg, 2006, 44:107-111.
8. RAHIM, A; WARRAICH, R.A: *Mandibular fractures osteosynthesis: A comparison of three techniques*, Pakistan Oral & Dental Journal, 2009, 201-206.
9. BUCK, G: *Fracture of the lower jaw with displacement and interlocking of fragments*. Anna list NY, 1846,1:245.
10. ADAMS, W.M: *Internal wiring fixation of facial fractures*. Surgery, 1942, 12:523.
11. GORDON, S.D: *Wire suturing in the treatment of facial fractures*. J Can Med Assoc, 1943, 48:406.
12. THOMA, K.H: *Methods of fixation of jaw fractures and their indications*. J Oral Surg, 1948, 90-95.
13. SHIRA, R.B: *Open reduction of mandibular fractures*. J Oral Surg, 1954, 12:95.
14. HAYTON-WILLAMS, D.S: *Lower border wiring of the fractured mandible*. Br J Plast Surg, 1958, 12:378.
15. SCHWENZER, N: *Zur Osteosynthese bei Frakturen des Gesichtsskeletts*, Stuttgart, Germany, 1967,97-98.
16. SCHWENZER, N: *Intraosseous wiring*. in Kruger E, Schilli W, editors: Oral and maxillofacial Traumatology, vol 1, Chicago, 1982, Quintessence.
17. BRONS, R; BOERING, G: *Fractures of the mandibular body treated by stable internal fixation: A preliminary report*. J Oral Surg, 1970, 28:407-415.
18. ARCHER, W.H: *Fractures of the facial bones and their treatment*. In: Archer WH, editors. *Oral and maxillofacial surgery*, 5<sup>th</sup> ed. Philadelphia, WB Saunders, 1975,259-282.
19. RUDDERMAN, R.H; MULLEN, R.L: *Biomechanics of the facial skeleton: Advances in craniofacial fracture management*. Clin Plast Surg, 1992, 19:11.
20. NAHUM, A; MELVIN, J; Editors: *Accidental injury: biomechanics and prevention*. 2<sup>nd</sup>, Springer verlag, NY, USA, 2002, 423-429.
21. LEE, K.H: *Epidemiology of mandibular fracture in a tertiary trauma center*. Emerg Med J, 2008, 25:565-568.
22. HALMOSH, J: *Traumatology of maxillofacial skeleton*. Bratislava, BEDA, 1975, 288-297, Russian.
23. THERIOT, B.A; VAN SICKELS, J.E; TRIPLETT, R.G: *Intraosseous wire fixation versus rigid osseous fixation of mandibular fractures: A preliminary report*. J Oral Maxillofac Surg, 1987,577-582.
24. MOONEY, J.W; CARDO, V.A; Stratigos GT: *Use of wire sutures for fracture fixation*. J Oral Srger,1972, 34-42
25. FISHER, J.T; CLEATON-JONES, P.E; LQWNIE, J.F: *Relative efficiencies of various wiring configurations commonly used in open reduction of fractures of the angle of the mandible*. Oral Surg, 1990, 70:10-18.

26. ALEXANDROV, N.M; ARGANTSEF, P.E: *Maxillofacial traumas*. Moskva: Medicina, 1986, 92-106.
27. ATANASOV, D.T: *A retrospective study of 3326 mandibular fractures in 2252 patients*, Folia Med (Plovdiv),2003, 45(2):38-42.
28. ROBUSTOVA, T: *Traumatic injuries of maxillofacial area*. Moscow: Medicina,1996, 359-483, Russian.
29. ELLIS, E: *Treatment methods for fractures of mandibular angle*. Int J Oral Maxillofac, Surg.1999, 28,243-252.
30. DANIS, R: *Theorie et pratique de l'osteosynthesis*, Paris: Masson, 1949.

