

## تيجان ستانلس ستيل المغطاة مقابل غير المغطاة: دراسة سريرية عشوائية

الدكتور نبيه رسلان\*

الدكتور عبد الوهاب نور الله\*\*

هبة معروف\*\*\*

تاريخ الإيداع 31 / 10 / 2013. قُبل للنشر في 22 / 1 / 2014

### □ ملخص □

**الهدف:** تقييم ديمومة تغطية تيجان الستانلس ستيل للأرحاء اللبنية بالنانو كومبوزيت كتقنية خارجية ضمن عيادة طبيب الأسنان ومقارنتها مع تيجان الستانلس ستيل التقليدية وتقييم رضى الأهل عن هذه التيجان. **المواد والطرق:** شملت عينة الدراسة 32 تاج ستانلس ستيل: 16 تاجاً تقليدياً و16 تاجاً تمت تغطيتها بالنانو كومبوزيت (Tetric EvoCeram®) باستخدام نظام اصلاح الخزف (Ceramic Repair, Intro Pack, Ivoclar Vivadent) ولدى 10 مرضى. تلقى كل مريض وبشكل عشوائي نوعي التيجان كليهما على 2 أو 4 أرحاء سفلية متناظرة وقد استخدم في هذه الدراسة تصميم الفم المقسوم. تم إجراء التقييم السريري والشعاعي للتيجان بعد 6,3,1 أشهر وقد قيمت المتغيرات التالية: مشعر الصحة الفموية المبسط ومشعر اللثة وامتداد الحواف وانطباق الحواف السريري والشعاعي ومناطق التماس والعظم السخفي بين السني وتقرش الوجه التجميلي كما تم تقييم رضى الأهل باستخدام مقياس نموذج Likert. **النتائج:** كل التيجان كانت موجودة بعد 6 أشهر. لم يلاحظ فقدان الكومبوزيت بالكامل من أي من التيجان المغطاة، تراوحت درجات سلامة الوجوه بين (1= لا تقرش في الوجه التجميلي ، 2= تقرش > 2 ملم ، 3 = تقرش < 2 ملم على سطح واحد ، 4 = تقرش < 2 ملم على سطحين). كانت الوجوه سليمة بنسبة 50% (8) بعد 3 أشهر وانخفضت هذه النسبة إلى 37.5% (6) بعد ستة أشهر وبقيت النسبة المئوية للدرجتين 2 و3 من التقرش ثابتة 31.25% (5) بعد 3 و6 أشهر بينما ازدادت النسبة المئوية للوجوه ذات التقرش الأكثر من 2 ملم على سطحين من 18.75% (3) بعد 3 أشهر إلى 31.25% (5) بعد 6 أشهر. ولم يلاحظ أية اختلافات مهمة إحصائياً بين التيجان التقليدية والتجميلية بالنسبة لكل المتغيرات المدروسة، كانت الصحة الفموية مرتبطة بشكل هام إحصائياً مع التهاب اللثة في جميع المتابعات بينما كان لدرجة انطباق الحواف شعاعياً ارتباط مهم إحصائياً مع التهاب اللثة في المتابعة الثالثة فقط  $P=0.034$ . كان رضى الأهل الكلي عن تيجان الستانلس ستيل ذات الوجه التجميلي عالياً. **الاستنتاج:** إن إجراء تغطية تيجان الستانلس ستيل الخلفية بالنانو كومبوزيت يمكن أن يكون تقنية جيدة لتحسين النواحي التجميلية لتيجان الستانلس ستيل مع معدل رضى مرتفع للأهل ودون أية آثار ضارة على النسيج اللثوي.

**الكلمات المفتاحية:** تيجان ستانلس ستيل تقليدية، تيجان ستانلس ستيل تجميلية ، تغطية، نانو كومبوزيت

\* مدرس - قسم طب أسنان الأطفال - كلية طب الأسنان - جامعة تشرين - اللاذقية - سورية.

\*\* مدرس - قسم طب أسنان الأطفال - كلية طب الأسنان - جامعة تشرين - اللاذقية - سورية.

\*\*\* طالبة دراسات عليا - قسم طب أسنان الأطفال - كلية طب الأسنان - جامعة تشرين - اللاذقية - سورية.

## Veneered VS Nonveneered Stainless Steel Crowns: A Randomized Clinical Study

Dr. Nabieh reslan\*  
Dr. Abdul Wahab Nourallah\*\*  
Hiba Maroof\*\*\*

(Received 31 / 10 / 2013. Accepted 22 / 1 / 2014)

### □ ABSTRACT □

**Purpose:** The purpose is to assess chairside veneering posterior stainless steel crowns with nanocomposite and to compare them with conventional stainless steel crowns as well as to evaluate parental acceptance of these esthetic crowns.

**Material and methods:** The study included 32 crowns (16 conventional and 16 esthetics that were chairside veneered with nanocomposite, Tetric Evoceram<sup>®</sup>, using Ceramic Repair ,Intro Pack, Evoclar Vivadent). The crowns were placed in 10 children. A split mouth design was used. Each participant randomly received each crown type on 2 or 4 pair matched lower molars. The crowns were evaluated after 1,3,6 months and the following parameters were assessed: oral hygiene index, Gingival index, crown marginal extension, crown marginal adaptation clinically and radiographically, proximal contact areas, interproximal bone level and facing fracture. A Likert Type Scale was used to determine parental satisfaction.

**Results:** All crowns were retained after 6 months. Non of the esthetic crowns had a complete face lost. The integrity of the facing was rated from 1-4 (1= no fracture, 2=less than 2 mm, 3= more than 2 mm in one surface, 4= more than 2 mm in 2 surfaces). Facing was intact in 50% (8) of the crowns after 3 months and in 37.5% (6) after 6 months. Facing fractures were rated 2, 3 in 31.25% (5) of the crowns at both 3 and 6 months, and were rated 4 in 18.75% (3) at 3 months and in 31.25% (5) at 6 months. No difference was found between the result of Gingival index, proximal contacts, crown marginal extension and crown marginal adaptation clinically and radiographically for both esthetic and conventional crowns in all recalls. Oral hygiene level had a significant effect on the gingival index after 1,3,6 months and radiographic crown marginal adaptation had a significant effect on gingival index only after 6 months p=0.034. The overall parental satisfaction with the esthetic crowns was high.

**Conclusions:** chairside vereering stainless steel crowns with nanocomposite can be a good way to improve the esthetics of SSC with high parental satisfaction, and with out adverse effects on gingival tissue.

**Keywords:** Esthetic ssc, Conventional ssc, Veneering, nanocomposite.

---

\* Assistant Professor, Department of Pediatric Dentistry, Faculty of Dentistry, Tishreen University, Lattakia, Syria.

\*\* Assistant Professor, pediatric dentistry department Faculty of Dentistry, Tishreen University, Lattakia, Syria.

\*\*\* Postgraduate student, pediatric dentistry department, Faculty of Dentistry, Tishreen University, Lattakia, Syria.

**مقدمة:**

لقد تم تقديم تيجان السنانلس ستيل الكرومية لأول مرة عام 1947 من قبل شركة Rocky Mountain وأصبحت شائعة من قبل الباحث Humphery عام 1950 [1] ومنذ ذلك الوقت أصبحت تيجان السنانلس ستيل تقنية ترميمية قيمة في معالجة الأسنان المتهدمة بشدة [2].

على الرغم من أن تيجان السنانلس ستيل الجاهزة هي الترميمات الأكثر ديمومة للأسنان اللبنية عند الحاجة للتغطية الكاملة إلا أنها أيضاً الأقل جاذبية من حيث الشكل [3] وقد أشار Jacob Lee إلى أن السيئة الأساسية لتيجان السنانلس ستيل هي مظهرها المعدني الفضي غير الجذاب [4]. وأن الجوانب التجميلية لهذه التيجان المعدنية هي مصدر قلق كبير لأغلب أهالي المرضى [5]. تمثل تيجان السنانلس ستيل التجميلية مقارنة علاجية ناجحة من أجل تحسين النواحي التجميلية لتيجان السنانلس ستيل التقليدية وبالتالي رضا الأهل مع الإبقاء على فوائد هذه التيجان المتمثلة بسهولة وضعها وثباتها وديمومتها [6].

تتوفر تجارياً العديد من أنواع تيجان السنانلس ستيل التجميلية المستخدمة لترميم الإرجاء المؤقتة : NuSmile ,Dura crows ,Cheng crowns ,KinderKrowns, إلا أنها جميعاً تملك العديد من المساوئ التي تقيد من الانتشار الواسع لاستخدامها ومنها: أنها تتطلب إنقاصاً إطباقياً كبيراً ليعوض ثخانة الوجه التجميلي [7] ولا يمكن ثني الحواف الدهليزية للتاج لتجنب كسر التغطية التجميلية وبالتالي لا يمكن الحصول على التكييف الكافي للحواف [3,4,6,8,9] وقد تؤدي إلى صحة لثوية سيئة [8] كما أن النتيجة التجميلية النهائية ليست دائماً مرضية للأهل [8] ولا يملك الطبيب خياراً فيما يخص لون التيجان [3] فضلاً عن أنه من غير المعروف تأثير التعقيم بالحرارة على قوة ارتباط هذه المواد، إضافةً إلى التقشر أو انفصال الوجه التجميلي مع مرور الزمن [3] ويضاف إلى ذلك كله كلفتها المرتفعة [6,9,11].

وصفت طرق ربط الكومبوزيت إلى تيجان السنانلس ستيل ضمن العيادة السنية للحصول على غطاء مشابه لتيجان الأسنان [3] حيث يقدم الربط الميكانيكي والكيميائي للمواد الترميمية إلى تيجان الـ Stainless steel crowns (SSC) كتنقية خارجية ضمن العيادة Chairside Technique خياراً جيداً ذا مزايا متعددة تتضمن سهولة التحضير وتعدد خيارات الألوان وسهولة تكييف وإنهاء حواف التيجان قبل إصاق التغطية التجميلية لتجنب كسر الغطاء التجميلي وتجنب تعقيمها بالحرارة بعد التجريب غير الناجح لها [12]. كما يؤمن تطوير مواد النانو كومبوزيت المعاصر ومواد إصلاح الخزف زيادة في النواحي التجميلية وفي القوة والديمومة [13,14].

**أهمية البحث وأهدافه:**

لا تتوفر دراساتٍ سريرية تختبر إجراء تغطية تيجان السنانلس ستيل للأرجاء اللبنية بالنانو كومبوزيت وقد أوصت العديد من الأبحاث المخبرية المنشورة سابقاً بإجراء دراساتٍ سريريةٍ عن هذا الموضوع وهنا تكمن أهمية بحثنا.

**الأهداف:**

- تقييم ديمومة الوجه التجميلي بعد 3 و 6 أشهر.
- التقييم السريري لحالة اللثة حول التيجان ذات الوجه التجميلي ومقارنتها مع التيجان التقليدية وذلك في متابعات بعد (1، 3، 6) أشهر.
- تقييم شعاعي لانطباق الحواف ورد فعل العظم السنخي بعد (1، 3، 6) أشهر.

• تقييم رضی الأهل عن تيجان الستانلس ستيل ذات الوجه التجميلي.

### طرائق البحث ومواده:

دراسة سريرية استخدمت تصميم الفم المقسوم، شملت عينة الدراسة 10 أطفال ( 5 إناث و 5 ذكور ) راجعوا قسم طب أسنان الأطفال في جامعة تشرين وهم ذوو أرحاء مؤقتة سفلية بحاجة للترميم بتاجي ستانلس ستيل على الأقل في الجهتين وبشكل متناظر. بلغ عدد الأرحاء المعالجة لدى أطفال العينة 32 رحي كما تم إجراء المتابعة السريرية للأرحاء المعالجة بعد شهر وثلاثة أشهر وستة أشهر كما تم إجراء تقييم لرضى الأهل عن المعالجة بعد 8 أشهر.

توفرت في الأرحاء المؤقتة المعايير السريرية والشعاعية:

1. وجود استطباب للترميم بتاج الستانلس ستيل.
2. لا يوجد حركة في الرحي المشمولة بالدراسة وهي ليست غائرة ولا يوجد ناسور عندها.
3. الرحي المقابلة للتاج غير متوجة أو خالية من النخر أو مرممة بشكل مناسب.
4. أن تكون الرحي على تماس على الأقل مع رحي واحدة مجاورة إما أنسياً في حالة الرحي الثانية المؤقتة أو وحشياً في حالة الرحي الأولى المؤقتة [8].
5. لا يوجد شفافية شعاعية حول نزوية و/أو بين جذرية.

### أدوات ومواد البحث:

#### الأدوات

استُخدمت أدوات الفحص السريري التقليدية ( مرايا مستوية ، مسابر ثنائية الرأس ، ملاقط )، محقنة ماصة دافعة ورؤوس إبر طويلة وقصيرة، مجموعة الحاجز المطاطي، قبضة ذات دوران سريع وسنابل مخروطية ولهب شمعة بقياسات مناسبة، مقياس سماكة، مسبر لثوي، ورق عض، أفلام أشعة ذاتية التحميض، جهاز ترميل air prophy unit,China رمل أكسيد الألمنيوم (Sablare, Sandblasting material,Astar,60u) AL<sub>2</sub>O<sub>3</sub>)، جهاز تصليب ضوئي هالوجيني Cromalux 75، أداة حشي مواد لينة، سنابل إنهاء كومبوزيت ماسية رؤوس إنهاء مطاطية أقراص تلميع زجاجية.

#### المواد:

أمبولات تخدير Articaïne hydrochloride 4% with 1:100,000 Epinephrine ، تيجان ستانلس ستيل 3M Crowns,Stainless Steel Primary Molar,3M Dental Products,St.Paul,USA ، إسمنت إلصاق Vivaglass,ivoclar vivadent,Germany ، نظام إصلاح الخزف ( Ceramic ) Repair ,Intro Pack ,Ivoclar Vivadent,Liechtenstein ) وهو نظام إصلاح حديث نسبياً ومخصص للإصلاح التجميلي لكسور وجوه الكومبوزيت والخزف وجميع أنواع الترميمات الخزفية ويمكن استخدامه مباشرة ضمن الحفرة الفموية [15]، وتتألف العبوة من المكونات التالية :

- (1) Tetric EvoCeram®-light-curing nano-hybrid composite
- (2) Monopaque® Light-curing opaque to mask exposed metal surfaces
- (3) Monobond® plus-primer promoting an adhesive bond between luting composites and all indirect restorative materials
- (4) Heliobond –light-curing bonding agent

## طريقة الدراسة:

تم إجراء الفحص السريري والشعاعي للأرجاء للتأكد من مطابقتها لمعايير الدراسة وقد تم ملء استمارة لكل سن خاضعه للمعالجة بتاج ستانلس ستيل، وإضافة إلى المعلومات الشخصية تم تسجيل المعطيات التالية: تاريخ الفحص السريري الأولي، الإطباق المقابل للسن، حالة الأسنان المقابلة، وجود صرير ليلي أو لا، مشعر الصحة الفموية المبسط (OHIs) Simplified Oral Hygiene Index حسب (Green and Vermillion 1964)، ومشعر اللثة Gingival Index للأسنان الداخلة في الدراسة، الفحص الشعاعي الأولي: صورة ذروية.

يُقاس مشعر الصحة الفموية المبسط OHIs للأسنان الستة التالية (55,51,65,85,71,75) للإطباق اللبني أما بالنسبة للإطباق المختلط فقد فحصت الأسنان التالية (54,61,26,75,82,46) [15] وذلك عبر تمرير حافة المسبر على السطح الدهليزي للأسنان المفحوصة وتُسجل النتائج: 0 = لا بقايا، 1 = توجد بقايا لينة تغطي أقل من ثلث سطح السن، 2 = بقايا لينة تغطي أكثر من ثلث سطح السن ولكن ليس أكثر من ثلثي سطح السن، 3 = بقايا لينة تغطي أكثر من ثلثي سطح السن، وتصنف الصحة الفموية إلى جيدة إذا كان التقييم 0 إلى 1، مقبولة للتقييم من 1 إلى 2، سيئة للتقييم 2-3.

تم استخدام مشعر اللثة Gingival Index (GI) حسب (Robinson 1980 [16]) المستخدم في تقييم الحالة اللثوية حول تيجان الستانلس ستيل في دراسة (Farsi and Sharaf 2003 [17]) وقد كانت قيم مشعر الـ GI حول كل سن متوج كما يلي: 0 = لا يوجد نزف، 1 = نقطة نزف واحدة تظهر بعد السبر بوضع ثوان، 2 = نقاط نزف تظهر مباشرة بعد السبر، 3 = نزف وافر يظهر مباشرة بعد السبر وينتشر باتجاه اللثة الحفافية.

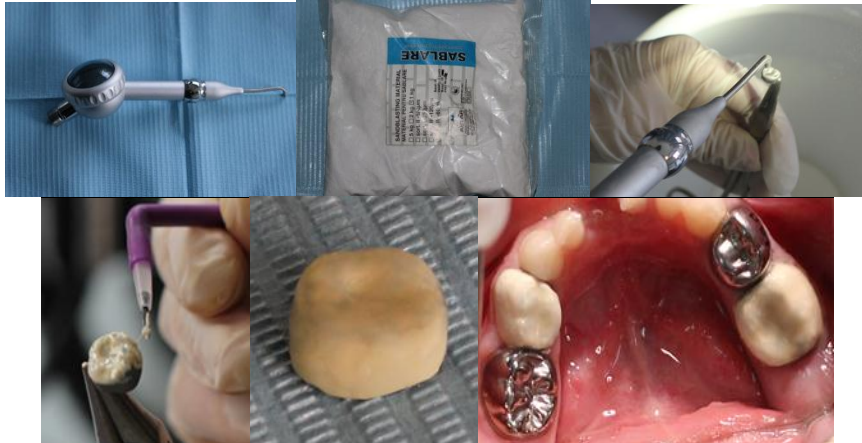تم استخدام تصميم الفم المقسوم بحيث تتعرض كلا التيجان التقليدية والتيجان ذات الوجه التجميلي لظروف بيئة فموية وعادات صحية متشابهة، كما تم اختيار نوع التاج الذي سيتلقاه السن بشكل عشوائي بحيث تتلقى إحدى الرحتين المتناظرتين تاجاً تقليدياً والأخرى تاجاً ذا تغطية تجميلية.

بعد إجراء التخدير الناحي للأسنان وتطبيق الحاجز المطاطي وإجراء المعالجة السنوية المستنظمة، تم تحضير الأرجاء لاستقبال تيجان الستانلس ستيل التقليدية والتجميلية بالطريقة نفسها حسب تعليمات شركة 3M ESPE حيث استخدمت سنبله مخروطية للتحضير، وأجري الإنفاص الملاصق للفصل بين الأسنان ثم تم تخفيض الإطباق باستخدام سنبله لهب الشمعة بما يساير محيط السن حتى الحصول على تخفيض تقريبي 1.5 ملم [18] كما تم تدوير الزوايا والحصول على حافة تحضير بشكل حد السكين حول كامل التحضير مع الانتباه إلى عدم أذية الأسنان المجاورة، ولم يتم التحضير من السطوح الدهليزية واللسانية.

تم تحضير الأسنان المتناظرة كل واحد منها في جلسة بحيث لا يفصل بينها أكثر من أسبوع وذلك لتقليل انزعاج الطفل. وعندما كان الطفل يملك 4 أرجاء سفلية تحتاج لتتويج، عندئذ تُتوج الأسنان ذات الجانب الواحد في نفس الجلسة حيث يكون أحد التاجين تقليدياً والآخر ذا وجه تجميلي.

كانت التيجان التي ستتلقى الوجوه التجميلية ذات تماس إطباق مع الأسنان العلوية المقابلة دون أي رفع للإطباق عند تجريبها ضمن الفم. بعد تكييف هذه التيجان تم ترميلها باستخدام وحدة ترميل air prophylaxis التي تركيب على وحدة المعالجة السنوية بعد رفع الضغط في وحدة المعالجة إلى درجة (3 بار، 42 psi) وباستخدام أكسيد الألمنيوم كعامل مرمل وبحجم حبيبات (60u) والترميل حتى الحصول على المظهر الكامل لمعدن الستانلس ستيل لحوالي 20 ثانية.

شملت التغطية بالكومبوزيت السطحين الدهليزي والطاحن وجزءاً من السطح اللساني، وقد تم تطبيق نظام الربط (Ceramic Repair, Intro Pack, Ivoclar Vivadent) مباشرة بعد الترميل وابتداء تعليمات الشركة المصنعة [19]، إذ يتم أولاً بعد الترميل غسل التاج بتيار مائي ثم التجفيف بتيار هوائي، بعد ذلك يتم تطبيق Monobond plus باستخدام فرشاة ويترك لمدة 60 ثانية ليتبخّر، وبعد ذلك يُجفف بتيار هوائي ثم يتم تطبيق طبقة الـ Opaque على السطح المكيف لإخفاء اللون المعدني، والتصليب لمدة 40 ثا، بعد ذلك تُوضع طبقة رقيقة من الـ Heliobond على كامل سطح الـ Opaque، ويتم إزالة الزيادة بتيار هوائي ثم التصليب لمدة 20 ثا، ويُطبق الكومبوزيت بأقل ثخانة بأداة حشي مواد لينة وعلى مراحل وتُصلب كل مرحلة لمدة 20 ثا حتى الانتهاء من تغطية كامل السطح الدهليزي والطاحن وجزء من السطح اللساني، وأخيراً يتم إنهاء الغطاء التجميلي وتلميعه باستخدام سنبال إنهاء كومبوزيت ناعمة وسنبال إنهاء مطاطية وأقراص إنهاء حتى الحصول على سطح ناعم صقيل. كانت سماكة السطح بعد الانتهاء من كامل إجراءات تغطيتها بالكومبوزيت  $\geq 1$  ملم وقد تم التأكد من ذلك باستخدام مقياس السماكة. تم إصاق التيجان بالإسمنت الزجاجي الشاردي Vivaglass وأزيل الإسمنت الزائد بالمسبر والخيط السني. تم فحص الإطباق باستخدام ورق العض وتقليل نقاط التماس المرتفعة من سطح الكومبوزيت مع الانتباه إلى عدم التسبب بشفوفية المعدن من تحت الكومبوزيت وقد بقيت في جميع الحالات علاوة إطباقية قليلة لا تتجاوز الـ 1ملم



الشكل رقم (1): يبين مراحل تغطية تاج الستانلس ستيل بالكومبوزيت

بعد إكمال المعالجة تم إجراء الفحص السريري لتيجان الستانلس ستيل وتسجيل النقاط التالية حسب Farsi and Sharaf [17]:

1. تم تسجيل مناطق التماس الملاصقة بين الأرحاء الأولى والثانية المؤقتة بأنها إما سليمة intact أو مفتوحة Open وذلك عبر تمرير خيط سني.
2. تم قياس انطباق الحواف عند الجدران الدهليزية واللسانية وهو إما انطباق جيد good بحواف مغلقة أو ضعيف عند تحري حافة مفتوحة بالمسبر.
3. تم تقييم امتداد حواف التاج بالنسبة لخط اللثة إما إلى تحت خط اللثة (ذروي بالنسبة للحافة اللثوية) أو فوق خط اللثة (إطباق بالنسبة لحافة اللثة) أو على حافة اللثة.

كما تم إجراء الفحص الشعاعي بطريقة التوازي وتم التقييم بطريقة التعمية من قبل فاحص اختصاصي طب أسنان أطفال ، ويتضمن التقييم :

1. اعتُبر العظم بين السني طبيعياً عندما تكون المسافة بين قمة العظم بين السني والملتقى المينائي الملاطي 2 ملم أو أقل، ويُعتبر أن العظم كان ممتصاً عندما يكون هذا البعد أكثر من 2 ملم [17].
  2. اعتُبرت جودة التيجان غير كافية عندما تظهر حواف التاج قصيرة جداً أو تحت الملتقى المينائي الملاطي أو بعيدة عن سطح السن بمقدار أكبر من 1 ملم أو عندما تلاحظ أي من العيوب الحاسمة ضمن التاج، واعتُبرت جودة التاج كافية عندما تكون كل الحواف متمادية ومنكيفة بشكل جيد ومغطية لكل العاج [17].
- تمت متابعة التيجان بعد 1، 3، 6 أشهر أجري في كل متابعة الفحص السريري والشعاعي وسُجل مستوى الصحة الفموية وقيمة مشعر اللثة حول الأسنان المُتوجه، وقد تم اعتماد المقياس التالي (الخاص بدراستنا) لتوصيف حالة الوجه التجميلي: 1= الوجه سليم كلياً ، 2= تقشر > 2 ملم ، 3= تقشر < 2 ملم على سطح واحد ، 4= تقشر < 2 ملم على سطحين حيث تم أخذ القيم من أجل المتابعيتين الثانية والثالثة (بعد ثلاثة وستة شهور على التوالي). ولتحري رضى الأهل عن الترميم بالتيجان المغطاة بالكومبوزيت تم استخدام تقييم من 5 نقاط حسب مقياس نموذج ليكرت Likert type scale إذ تم تقييم رضى الأهل بعد 8 أشهر عن العناصر التالية: 1- الشكل، 2- الحجم، 3- اللون، 4- الديمومة، 5- ظهور المعدن. وقد أُعطي كل منها قيمة باستخدام المقياس التالي 1= غير راضٍ أبداً، 2= غير راضٍ، 3= عادي، 4= راضٍ، 5= راضٍ جداً وبذلك تصبح نتيجة التقييم من 25 درجة. استُخدمت الاختبارات الإحصائية التالية:

- Fisher's exact test (الاختبار الدقيق لفischer): لدراسة العلاقات بين نوع التقنية العلاجية المستخدمة والمتغيرات المستخدمة لقياس نتيجة المعالجة وكذلك لدراسة العوامل المتعلقة بالتهاب اللثة.
- تم التحليل الإحصائي بمساعدة البرنامج الإحصائي (Stata (version 6.0).

#### النتائج:

تألفت عينة الدراسة من 32 تاج ستانلس ستيل (16 تاج ستانلس ستيل تقليدي و 16 تاج ذا تغطية تجميلية) عند 10 أطفال تراوحت أعمارهم عند بدء الدراسة بين (5- 9) سنوات وكان متوسط أعمار الأطفال 7 سنوات وبانحراف معياري 2.

وقد تم تنويع الأرجاء الأربعة السفلية بالتبادل عند 6 مرضى بينما نُوجت رحتان متقابلتان عند المرضى الأربعة الآخرين (60% من المرضى كانت لديهم 4 أرجاء متوجة و 40% كانت لديهم رحتان اثنتان) حسب تصميم الفم المقسوم المتبع في الدراسة المقارنة. بين التحليل الإحصائي عدم وجود اختلافات دالة إحصائية بين مجموعتي الدراسة عند بداية الدراسة بالنسبة لكل العوامل المتعلقة بتطبيق التيجان.

#### • حالة الوجوه التجميلية:

توزعت درجات سلامة الوجوه في المتابعيتين الثانية والثالثة كما في الجدول التالي : (الجدول 1)

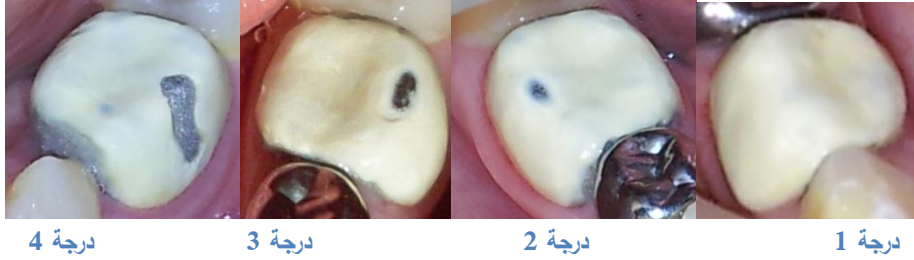جدول رقم (1) يبين درجات سلامة الوجوه التجميلية

المتابعة الثالثة عدد التيجان (%)	المتابعة الثانية عدد التيجان (%)	درجة سلامة الوجه
6 (37.5)	8 (50)	1
2 (12.5)	3 (18.75)	2
3 (18.75)	2 (12.5)	3
5 (31.25)	3 (18.75)	4

كما يبين ( الجدول 2 ) مكان حدوث التقشر ( طاحن/ دهليزي طاحن ) وتوزعه بين الأجزاء الأولى والثانية السفلية في المتابعتين الثانية والثالثة ( م1، م2 ) .

جدول رقم (2) يبين توزع التقشر بين الأجزاء الأولى والثانية ومكان التقشر

رحى ثانية 9 (56.25%)		رحى أولى 7 (43.75%)		مكان التقشر
م3 عدد التيجان (%)	م2 عدد التيجان (%)	م3 عدد التيجان (%)	م2 عدد التيجان (%)	
4 (25%)	4 (25%)	1 (6.25%)	1 (6.25%)	طاحن
2 (12.5%)	0 (0%)	3 (18.75%)	3 (18.75%)	دهليزي طاحن



الشكل رقم (2) يبين درجات سلامة الوجوه/التقشر الأربعة.

### • حالة اللثة المحيطة بالتيجان خلال مراحل الدراسة (حسب مشعر GI):

كانت قيمة مشعر اللثة GI قبل تحضير الأجزاء لاستقبال التيجان 0 لكل الأجزاء ماعدا رحتي اثنتين سفليتين لدى طفلة واحدة إذ كانت قيمة مشعر اللثة عند كليهما = 1.

مقارنة مشعر GI لمجموعي التيجان غير المغطاة مقابل المغطاة بوجوه في المتابعة الأولى: يوضح الجدول (3) توزع قيم مشعر GI عند كل من التيجان التقليدية والتجميلية وقد كانت قيم المشعر (0) و(1) في هذه المتابعة في معظم الحالات ولم تلاحظ أية فروق دالة إحصائياً بين المجموعتين  $p=0.53$



جدول رقم (3) يبين توزيع قيم مشعر GI عند التيجان التقليدية والتجميلية في المتابعة الأولى

مشعر GI في المتابعة الأولى				
3	2	1	0	
1 (6.25%)	1 (6.25%)	5 (31.25%)	9 (56.25%)	تيجان الستانلس التقليدية
0	3 (18.75%)	3 (18.75%)	10 (62.5%)	تيجان الستانلس التجميلية

مقارنة مشعر GI لمجموعتي التيجان غير المغطاة مقابل المغطاة بوجوه في المتابعة الثانية: يبين الجدول (4) توزيع قيم GI عند كل من التيجان التقليدية والتجميلية وقد كانت القيم أيضاً في هذه المتابعة (0) و(1) في معظم الحالات ، ولم تلاحظ أية اختلافات دالة إحصائياً بين المجموعتين  $p=1$ .

جدول رقم (4) يبين توزيع قيم مشعر GI عند التيجان التقليدية والتجميلية في المتابعة الثانية

مشعر GI في المتابعة الثانية			
2	1	0	
1 (6.25%)	3 (18.75%)	12 (75%)	تيجان الستانلس التقليدية
1 (6.25%)	4 (25%)	11 (68.75%)	تيجان الستانلس التجميلية

مقارنة مشعر GI حول كلا التاجين في المتابعة الثالثة : كانت قيم مشعر GI في هذه المتابعة (0) و(1) في كل الحالات ولم تلاحظ أية فروق دالة إحصائياً بين المجموعتين  $p=0.5$ ، الجدول (5).

جدول رقم (5) يبين توزيع قيم مشعر GI عند التيجان التقليدية والتجميلية في المتابعة الثالثة

مشعر GI في المتابعة الثالثة		
1	0	
3 (18.75%)	13 (81.25%)	تيجان الستانلس التقليدية
2 (12.5%)	14 (87.5%)	تيجان الستانلس التجميلية

#### • العوامل المتعلقة بالتهاب اللثة:

تم دراسة تأثير العوامل التالية على التهاب اللثة: مناطق التماس، انطباق الحواف، امتداد الحواف، ودرجة انطباق الحواف شعاعياً ونوع التيجان المختارة و الصحة الفموية.

#### العوامل المتعلقة بحالة اللثة حول التيجان في المتابعة الأولى:

لم يلاحظ وجود علاقة دالة إحصائياً بين جميع العوامل التي تم فحصها من مناطق التماس وانطباق الحواف وامتداد الحواف ودرجة انطباق الحواف شعاعياً ونوع التاج المستخدم (تقليدي أو بوجه) والتهاب اللثة وكان العظم السنخي طبيعياً عند كل التيجان. كانت الصحة الفموية سيئة عند طفلتين لديهما ( $n=6$ ) أرحاء متوجه وكانت قيم مشعر GI بين 2 و3 عند الأرحاء الثانية جميعها لكلتا الطفلتين ولم تتأثر اللثة عند الرحتين الأولتين بحالة الصحة الفموية ، وعندما كانت الصحة الفموية مقبولة عند ثمانية أطفال ( $n=18$ ) بلغت قيمة مشعر GI (2) في حالة واحدة

فقط وذلك عند رحي ثائية مؤقتة متوجة بتاج ذي وجه وأخذ مشعر GI القيمة I عند الرحي المناظرة، ولم تحدث أية درجة من التهاب اللثة عند الطفلين ذوي الصحة الفموية الجيدة حول جميع التيجان التقليدية والمغطاة (n=8). وعلى كل حال قد وجدت بالمجمل علاقة دالة إحصائياً بين مشعر الصحة الفموية ومشعر الـ GI  $p=0.004 < 0.05$  الجدول (6).

جدول رقم (6) يبين علاقة الصحة الفموية مع التهاب اللثة حول التيجان في المتابعة الأولى

العوامل المتعلقة بالتهاب اللثة في المتابعة الأولى					
		مشعر GI المتابعة الأولى			
P value	المجموع	0 <	0		
0.004					مشعر الصحة الفموية
	6	5 (%83.33)	1 (%16.67)	عدد الحالات	سيئة (%)
	18	8 (%44.44)	10 (%55.56)	عدد الحالات	مقبولة (%)
	8	0 (%0)	8 (%100)	عدد الحالات	جيدة (%)

#### العوامل المتعلقة بالتهاب اللثة في المتابعة الثانية:

لم يلاحظ وجود علاقة دالة إحصائياً بين جميع العوامل التي تم فحصها من مناطق التماس وانطباق الحواف وامتداد الحواف ودرجة انطباق الحواف شعاعياً ونوع التاج المستخدم (تقليدي أو بوجه) والتهاب اللثة وكان العظم السنخي طبيعياً عند كل التيجان. لم يلاحظ أي مؤشر لالتهاب اللثة في حالة الصحة الفموية الجيدة والمقبولة إلا عند مريض واحد ذي صحة فموية جيدة (n=1) ومريضة ذات صحة فموية مقبولة (n=2) بينما ظهرت علامات الالتهاب اللثوي حول جميع التيجان عند الطفلين ذوي الصحة الفموية السيئة (n=6) وقد وجدت علاقة دالة إحصائياً وقوية بين مشعر الصحة الفموية ومشعر GI  $p < 0.001$  الجدول (7).

جدول رقم (7) يبين علاقة الصحة الفموية مع التهاب اللثة حول التيجان في المتابعة الثانية

العوامل المتعلقة بالتهاب اللثة في المتابعة الثانية					
		مشعر GI خلال المتابعة الثانية			
P value	المجموع	0 <	0		
<0.001					مشعر الصحة الفموية
	6	6 (%100)	0 (%0)	عدد الحالات	سيئة (%)
	16	2 (%12.5)	14 (%87.5)	عدد الحالات	مقبولة (%)
	10	1 (%10)	9 (%90)	عدد الحالات	جيدة (%)

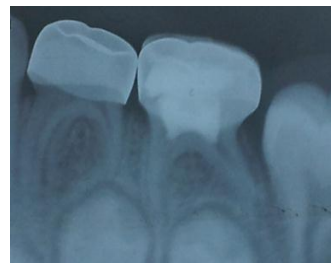
#### العوامل المتعلقة بالتهاب اللثة في المتابعة الثالثة:

لم يلاحظ وجود علاقة دالة إحصائياً بين العوامل التي تم فحصها من مناطق التماس وانطباق الحواف وامتداد الحواف ونوع التاج المستخدم (تقليدي أو بوجه) والتهاب اللثة وكان العظم السنخي طبيعياً عند كل التيجان (الشكل 3).

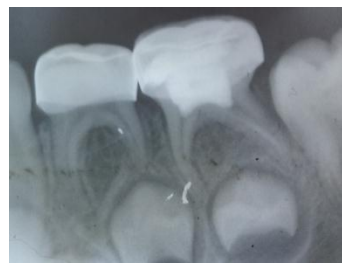وقد وجدت علاقة دالة إحصائياً بين درجة انطباق الحواف شعاعياً ومشعر GI ( $p=0.034<0.05$ ) كما وجدت علاقة دالة إحصائياً بين الصحة الفموية ومشعر GI  $p<0.001$  الجدول (8).  
 لوحظ حدوث تحسن في الحالة اللثوية حول التيجان ذات الانطباق الشعاعي الكافي لتصبح أغلبها خالية من أية درجة من الالتهاب اللثوي (  $n=24$  من أصل 26 ) 92.31% وبالاتجاه نفسه خلت حالات الصحة الفموية الجيدة والمقبولة من الالتهاب اللثوي.

جدول رقم (8) يبين علاقة انطباق الحواف الشعاعي والصحة الفموية مع التهاب اللثة حول التيجان

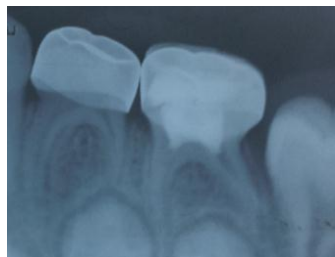العوامل المتعلقة بالتهاب اللثة في المتابعة الثالثة					
مشعر GI خلال المتابعة الثالثة					
P value	المجموع	1	0		
0.034					درجة انطباق الحواف شعاعياً
	6	3(50%)	3(50%)	عدد الحالات	حواف بعيدة أو قصيرة (%)
	26	2(7.69%)	24(92.31%)	عدد الحالات	كافية (%)
<0.001					مشعر الصحة الفموية
	6	5(83.33%)	1(16.67%)	عدد الحالات	سيئة (%)
	12	0(0%)	12(100%)	عدد الحالات	مقبولة (%)
	14	0(0%)	14(100%)	عدد الحالات	جيدة (%)



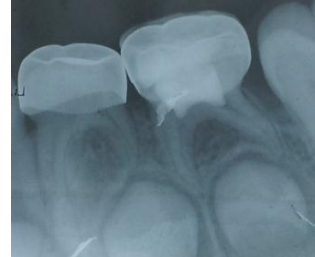بعد شهر



مباشرة بعد إصاق التيجان



بعد 6 أشهر



بعد 3 أشهر

الشكل رقم (3) يبين حالة العظم السنخي خلال المتابعات الثلاث لحدى حالات عينة الدراسة

## • تقييم رضى الأهل:

بلغ المعدل الوسطي لرضى الأهل الكلي عن تيجان الستانلس ستيل ذات الوجه التجميلي 21 ، وقد تراوحت الدرجات التي تم إعطاؤها من قبل الأهل لـ 9 من أصل 10 مرضى بين 20-25 بينما كانت درجة الرضى لأم طفلة واحدة 13 من 25 إذ تلقى ظهور المعدن أقل الدرجات في هذا التقييم (1-3)، الجدول (9).

جدول رقم (9) يبين رضى الأهل عن تيجان الستانلس ستيل ذات الوجه التجميلي

المتوسط	رضى الأهل
4.8	الشكل
4.3	الحجم
4.8	اللون
4.5	الديمومة
3.5	ظهور المعدن

## المناقشة:

إن الترميم المثالي هو الترميم الذي يضمن القوة والديمومة والنواحي التجميلية معاً و العديد من الترميمات المتوفرة تفشل في تحقيق واحد أو أكثر من الأهداف المذكورة سابقاً [8]، وقد صرحت Ram أن تيجان الستانلس ستيل التجميلية ستلعب دوراً أهم في طب أسنان الأطفال إذا ما تم إجراء تحسينات عليها لتخفيف ثخانة الوجه التجميلي وتقليل حجمها وإعطائها منظرًا طبيعياً [8].

دُكر ربط الكومبوزيت إلى الستانلس ستيل ضمن العيادة في الأدب الطبي، وقد تم إجراء العديد من الدراسات المخبرية حول ربط الكومبوزيت إلى تيجان الستانلس ستيل كتقنية خارجية ضمن العيادة السنية [12,13,22,24] وقد أوصت جميعها بإجراء دراسات سريرية لاختبار هذه التقنية.

بين التحليل الإحصائي عدم وجود اختلافات هامة بين مجموعتي التيجان التقليدية والتجميلية عند البدء بالنسبة لكل من نقاط التماس وامتداد الحواف وانطباق الحواف سريرياً وشعاعياً حيث كانتا متشابهتين، أي أن انطباق حواف تيجان الستانلس ستيل ذات الوجه التجميلي كان مشابهاً لما هو عليه في تيجان الستانلس ستيل التقليدية وهذا يعود إلى القيام بتكثيف الحواف وثنيها قبل إجراء التغطية التجميلية مما حسن من انطباق حواف التيجان التجميلية إلى حواف التحضير، وإن القدرة على ثني الحواف تعتبر ميزة لهذه الطريقة، إذ إن صعوبة ثني وتكثيف حواف التيجان التجميلية الجاهزة تعتبر من إحدى سيئاتها الكبيرة التي تم ذكرها من قبل العديد من الباحثين [3,4,6,8,9,10,23].

كان معدل بقاء كل من التيجان التقليدية والتجميلية في هذه الدراسة 100% ، وهذا أمر متوقع لأنه حتى التيجان التجميلية الجاهزة التي تعتمد في ثباتها على الاسمنت اللاصق فقط حققت نتائج ممتازة بالنسبة للثبات [6,21,23] إضافة إلى أن فترة متابعتنا قصيرة نسبياً.

بالنسبة لسلامة الوجه التجميلي تم استخدام مقياس من 4 درجات لقياس سلامة الوجوه ، وقد وجدت دراسة وحيدة فقط لـ Leith et al ذكر فيها مقياساً خاصاً بسلامة الوجوه الجاهزة لتيجان الأرحاء الخلفية، استخدم فيه القيم التالية : 0= لا تقشر، 1= تقشر > 50% من السطح، 2= تقشر < 50% من السطح، 3= خسارة كامل الوجه، وقد

استخدم هذا المقياس لكل من السطحين الدهليزي والطحان [23]. كان المقياس المستخدم من قبل Leith 2011 في دراسته معمماً بالنسبة لدراستنا وكنا بحاجة إلى مقياس أدق لذلك طورنا مقياساً يراعي مساحة ومكان التقشر كونهما عاملين مؤثرين على المظهر، وحتى لا يتم إغفال أي تقشر اعتبرنا 2 ملم حداً فاصلاً بين الدرجات المتعددة للمقياس، وعلى الرغم أن تقشراً أقل أو يساوي 2 ملم لن يؤثر على المظهر العام إلا أنه مرئي بالفحص السريري القريب. كان المقياس المستخدم في دراستنا ذا 4 درجات : الدرجة =1 لا تقشر، =2 تقشر أقل من 2 ملم، =3 تقشر أكبر من 2 ملم وبسطح واحد، =4 تقشر أكثر من 2 ملم وبسطحين.

حققت 50% من التيجان التجميلية في المتابعة الثانية درجة السلامة 1، و كانت النسبة المئوية للدرجتين 2 و 3 في المتابعة الثانية 31.25%، بينما كانت نسبة الدرجة 4 التي تشمل سطحين في المتابعة الثانية 18.75%، انخفضت نسبة الدرجة 1 إلى 37.5% في متابعة ستة الأشهر بينما بقيت النسبة المئوية للدرجتين 2 و 3 (31.25%)، وارتفعت النسبة المئوية للدرجة 4 (31.25%) وعلى الرغم من شمول التقشر لسطحين إلا أن التقشر لم يشمل في أية حالة الحواف اللثوية الدهليزية وبالتالي لا يُتوقع أن يكون له أثر هام على تجمع اللويحة في هذه المنطقة إضافة إلى أن التقشر كان في أغلب الحالات ضمن منطقة واحدة متصلة وليس ضمن عدة مناطق، لوحظ حدوث تقشر ضمن منطقتين منفصلتين في المتابعة الثانية عند رحي أولى وحيدة لطفل واحد، بينما لوحظ التقشر في منطقتين في المتابعة الثالثة عند رحتين فقط واحدة منهما لطفل نفسه والثانية لرحى أولى عند طفل آخر.

إن حدوث التقشر في الوجوه التجميلية هو أمر موثق في الدراسات السريرية [23,10,8,6] وقد نوهت خطوط الارشاد للجمعية البريطانية لطب أسنان الأطفال إلى أنه من الواجب أن يتم تحذير المرضى عن حدوث تشوه تدريجي في المظهر مع مرور الوقت [9]. وجدت Ram في دراستها أن كل تيجان ال Nusmile التجميلية الخلفية (11 تاج) كانت سليمة بعد 6 أشهر [8] وعلى الرغم من ذلك بينت دراسة سريرية تالية قيمت فيها الأداء السريري لذات التيجان بعد 4 سنوات أن كل التيجان التجميلية أظهرت تقشراً في الوجه التجميلي وكننتيجة لذلك مظهراً تجميلاً سيئاً [10] ، في دراسة لـ Leith et al عانى 18(19%) تاجاً من الانكسار والاهتراء من أصل 48 تاجاً بعد متابعة 12 شهر، كانت التيجان المدروسة هي تيجان (Nusmile, KinderKrown) خلفية في دراسة مقارنة بينهما وقد كانت الأرحاء الأولى في هذه الدراسة ذات تغطية تشمل السطحين الإطباقى والداهليزي بينما كانت تيجان الأرحاء الثانية ذات تغطية تجميلية للسطح الدهليزي فقط لدواعٍ تتعلق بعدم إجراء التحضير الزائد [23] أما الأرحاء الثانية في دراستنا كانت ذات تغطية تشمل السطح الدهليزي والطحانة.

يمكن أن تفسر نتائج دراستنا جزئياً بما يخص حدوث التقشر، بوجود علاوة إطباقية و تماس مبكر على التيجان التجميلية (> 1ملم ) التي من الممكن أن تكون قد أدت إلى جهود إطباقية متزايدة على الغطاء التجميلي. وهذه العلاوة لم تكن موجودة على تيجان Nusmile في دراسة Ram [8] ولا في دراسة Leith على تيجان Nusmile, KinderKrown [24]، إضافة إلى ذلك من الممكن أن تكون ثخانة الوجه التجميلي الأقل من 1 ملم في دراستنا وعلى كافة السطوح قد ساهمت في نقصان المقاومة للكسر، بلغت ثخانة الكومبوزيت لتيجان Nusmile كما ذُكر في دراسة Ram حتى 1,7 ملم على السطح الإطباقى وحتى 1.5 ملم في السطح الدهليزي [10].

لم نلاحظ أية فروق إحصائية في جميع مراحل الدراسة بين مجموعتي التيجان التقليدية والتجميلية بالنسبة لالتهاب اللثة إذ إن تيجان السنانلس التجميلية لم تؤثر سلباً على اللثة في دراستنا.

ولم يلاحظ أي ارتباط بين امتداد الحواف ودرجة انطباق الحواف سريرياً ونقاط التماس مع الالتهاب اللثوي حول كل من التيجان التقليدية وذات الوجه التجميلي في كل مراحل الدراسة بينما كان للصحة الفموية ارتباطاً مهم إحصائياً وفي جميع مراحل الدراسة مع التهاب اللثة أما انطباق الحواف الشعاعي فقد كان ذا علاقة هامة إحصائياً مع التهاب اللثة في المتابعة الأخيرة فقط أي بعد 6 أشهر. كان انطباق الحواف الشعاعي غير كافٍ لدى 6 تيجان في دراستنا ولا يمكن الاستنتاج بأن انطباق الحواف الشعاعي كان سبباً في التهاب اللثة لأنه من بين الـ 6 تيجان ذات الانطباق غير الكافي كانت الصحة الفموية مقبولة إلى سيئة حول 4 من هذه التيجان، إضافة إلى أن تحسن الصحة الفموية خلال مراحل الدراسة أدى إلى تحسن في قيم مشعر الـ GI حول التيجان ذات الانطباق الشعاعي غير الكافي لحواها.

وجد في دراسة لـ Sharaf and Farsi أن التيجان ذات انطباق الحواف السريري غير الكافي كان لها أثر على التهاب اللثة و لم يلاحظ لانطباق الحواف شعاعياً أثر على التهاب اللثة وهذا يختلف مع نتائج دراستنا، كذلك لم يكن لنقاط التماس أو امتداد الحواف أثر على التهاب اللثة في العينة التي شملت (254 تاج ستانلس تقليدياً) ولفترة بقاء وسطية لمدة 17 شهراً بينما كان للصحة الفموية وتجمع اللويحة أثر على التهاب اللثة [17] وهذا يتوافق مع نتائج دراستنا.

وجدت Ram في دراستها المقارنة لتيجان ستانلس التجميلية مع تيجان ستانلس ستيل التقليدية بعد 6 أشهر عدم وجود فرق بين نوعي التيجان في كل العوامل المدروسة من مناطق التماس وكفاية التاج شعاعياً وامتداد الحواف إلا في الصحة اللثوية إذ إن الصحة اللثوية حول التيجان التقليدية كانت أفضل من التجميلية وقد عزت ذلك إلى ثخانة الوجه التجميلي الذي أدى إلى حافة لثوية أثنى من التاج التقليدي 1.5 ملم وهذا ساهم في تجمع أكبر من اللويحة في هذه المنطقة [8] ولكن ذلك لم يكن موجوداً في دراستنا إذ إن الثخانة كانت أقل أو تساوي 1 ملم في منطقة الحواف إضافة إلى أنه قد تم تقليل سماكة الكومبوزيت في هذه المنطقة وإنهائه بشكل جيد وذلك بعد تكييف الحواف خارج الفم. وعليه فلم يكن هناك اختلاف يذكر بين نوعي التيجان سواء في الحجم ونعومة السطح مما يفسر عدم وجود فرق في كل مراحل الدراسة بين التجميلية والتقليدية بما يخص الصحة اللثوية.

كانت نسبة التهاب اللثة في دراستنا بعد 6 أشهر 15.62% (12.5% من التيجان التجميلية بينما بلغت 18.75% من التيجان التقليدية) وكانت مرتبطة بشكل هام إحصائياً مع الصحة الفموية السيئة ونقص انطباق التيجان شعاعياً وقد كان الالتهاب اللثوي في كل الحالات خفيفاً إذ كانت قيمة مشعر اللثة (GI = 1) وإن هذا الالتهاب اللثوي الخفيف هو التهاب ردود عادة وعكوس بسرعة ويمكن معالجته بإجراءات الصحة الفموية الجيدة [28]. بلغت نسبة الالتهاب اللثوي 17% في دراسة لـ Leith et al لتيجان ستانلس ستيل تجميلية خلفية (KinderKrown, NuSmile) بعد 12 شهراً [23] بينما وجد Shah et al في دراسة قيمت النجاح السريري و الصحة اللثوية حول تيجان ستانلس ستيل التجميلية الأمامية (KinderKrown) أن الالتهاب اللثوي كان حول 39% من الأسنان بينما لوحظ التهاب خفيف ظهر عبر احمرار خفيف في النسيج اللثوي حول 24% منها [6].

وبالنسبة لامتناس العظم السنخي لم يُلاحظ في هذه الدراسة امتصاص للعظم السنخي في كل المراحل. وهذا يتوافق مع دراسة Ram et al التي وجدت امتصاصاً عظيماً بين سني لدى تاج تجميلي واحد من الـ 22 تاجاً الداخلة في دراستها بعد متابعة بعد 6 أشهر [8] وفي متابعتها التالية للتيجان نفسها لم يحدث امتصاص للعظم السنخي في كل التيجان التجميلية والتقليدية [10] بينما وجد Bimstein et al في دراسة قيم فيها معدل العظم السنخي غير الطبيعي لدى الأطفال والبالغين دليلاً على حدوث امتصاص غير طبيعي في العظم السنخي بجوار الـ SSC التقليدية

لدى 1,4% من المرضى، وقد اقترح أن تيجان الـSSC يمكن أن تحرض حدوث امتصاص في العظم المجاور لدى المرضى الذين يملكون قابلية في تطوير المرض حول السنّي إضافة إلى أن امتصاص العظم السنّي يزداد في مناطق النخور الملاصقة وتجمع الفضلات الطعمية [28]. لا يمكن الجزم بأن تيجان السنّاتلس ستيل هي السبب في امتصاص العظم السنّي إذ يمكن أن يكون تجمع الفضلات الطعمية والنخور الملاصقة سبباً لحدوث هذا الامتصاص [28]. أظهر Sharaf and Farsi في دراسته التي قيمت تيجان السنّاتلس ستيل سريرياً وشعاعياً حدوث امتصاص للعظم السنّي وبارتباط هام إحصائياً مع درجة كفاية التاج شعاعياً وذلك عند تيجان كانت فترة بقائها الوسطية 17 شهراً [17] وهذا لم يلاحظ في دراستنا ربما بسبب قصر مدتها.

لقد استُخدم مقياس Likert type scale ذو الخمس نقاط لتقييم رضى الأهل عن تيجان السنّاتلس ستيل ذات الوجه التجميلي، يستخدم مقياس ليكرت منذ عقود وقد تم تطوير المقياس من قبل Rensis likert وشرحه في مقالة له عام 1932 وهو يؤمن وسيلة مفيدة جداً وغير معقدة نسبياً للحصول على معلومات بما يخص مواقف الناس أو آرائهم [25,26].

كان رضى الأهل مرتفعاً لدينا وهذا يتوافق مع العديد من الدراسات ففي دراسة سريرية لـ Leith et al وجد أن رضى الأهل كان ممتازاً وبدرجة وسطية 9.3 من أصل 10 (على مقياس (visual analogue scale VAS) وذلك بعد متابعة 12 شهراً لتيجان (KinderKrown, NuSmile) الخلفية [24]. بينما كان رضى الأهل عن تيجان Whiter biter الأمامية بعد 20.7 شهراً ممتازاً بشكل عام في دراسة Roberts et al (8.9 من 10) إلا أن معدل الفشل العالي لوجوه الكومبوزيت كان مشكلة بما يخص رضى الأهل وقد تلقت النواحي التجميلية للتيجان أسوأ التقييمات [21]. وكان رضى الأهل عن تيجان KinderKrown الأمامية في دراسة Shah et al بعد 17.5 شهراً مرتفعاً، وبمعدل رضى بشكل وسطي 19-25، وقد نال المظهر والشكل أقل تقييم بالنسبة لرضى الأهل بينما كان الرضى الأكبر عن حجم التيجان [6]. بينما أظهرت دراسة Champangen et al أن تقبل الأهل الكلي لتيجان الـNuSmile الأمامية كان عالياً جداً لدى 93% [20]، إن درجة رضى الأهل المرتفعة في دراستنا كان مكافئاً لما حصلت عليه التيجان التجميلية الجاهزة.

### الاستنتاجات والتوصيات:

بينت النتائج التي توصلنا إليها أن إجراء تغطية تيجان السنّاتلس الخلفية بالنانو كومبوزيت وباستخدام نظام إصلاح الخزف (Ceramic Repair ,Intro Pack, Ivoclar Vivadent) يمكن أن يكون إجراءً فعالاً يحافظ على أكبر قدر من بنية السن بأقل قدر من التحضير ومرضياً للأهل بشكل جيد مع تكلفة أقل من التيجان التجميلية الجاهزة، وبدون آثار ضارة على النسيج اللثوي أو العظم السنّي بين السنّي. وإن معدل الرضى العالي للأهل يدعم تطبيق هذه الطريقة من الترميم.

تتضمن التوصيات إجراء دراسات سريرية ومخبرية طويلة الأمد مع الانتباه إلى عدم الإبقاء على أية علاوة إطباقية أو نقاط تماس مبكر على الغطاء التجميلي إذ إن العلاوة الإطباقية يمكن أن تكون عاملاً مسبباً للكسر.

## المراجع:

1. SALAMA, F. S; MAYERS, D. R. *Stainless steel crown in clinical pedodontics: A review*. The Saudi dental journal Saudi Arabia ,Vol.4, No.2, 1992, 70-74.
2. MENEK, N; KARAMAN, Y; CEYLAN, G; TUNC, E. *Investigation of Nickel Iron Release from stainless steel crowns by Square wave Voltammetry*. Int.j.electrochem.sci USA. Vol.7, No.2, 2012, 6465-6471.
3. CROLL, T.P; HELPIN, M.L. *Preformed resin-veneered stainless steel crowns for restoration of primary incisors*. pediatric dentistry USA. Vol .27, No.5, 1996, 309-313.
4. LEE, J.K. *Restoration of primary anterior teeth: review of the literature*. Pediatric Dentistry USA .Vol. 24, No.5, 2002, 506-510.
5. WAGGONER, W. F; COHEN, H. *Failure strength of four veneered primary stainless steel crowns*. Pediatric Dentistry USA.Vol. 17, No.1, 1995, 36-40.
6. SHAH, P. V; LEE, PS. J; WRIGHT, T. *Clinical Success and Parental Satisfaction With Anterior Preveneered Primary Stainless Steel Crowns*. Pediatric Dentistry USA. Vol.26, No.5, 2004, 391-395.
7. VEERABADHRAN, MM; REDDY, V; NAYAK, UA; RAO, AP; SUNDARM, MA. *The effect of retentive groove, Sandblasting and cement type on the retentive strength of stainless steel crowns in primary second molars-An invitro comparative study*. Journal of indian society of pedodontics and preventive dentistry Mysore, India. Vol.30, No.1, 2012, 19-26.
8. FUKS, A. B; RAM, D; EIDELMEN, E. *Clinical performance of esthetic posterior crowns in primary molars: a pilot study*. pediatric dentistry USA. Vol.21, No.7, 1999, 445-448.
9. KIDELAN, S. A; DAY, P; NICHOL, R.; WILLMOT, N; FAYLE, S. A. *UK National clinical guidelines in Paediatric Dentistry: stainless steel performed crowns for primary molars*. International Journal of Paediatric Dentistry UK. Vol.18, suppl.1, 2008, 20-28.
10. FUKS, A. B; RAM, D; EIDELMEN, E. *Long-term Clinical Performance of Esthetic Primary Molar Crowns*. pediatric dentistry USA. Vol.25, No.6, 2003, 582-584.
11. WAGGONER, W. F. *Restoring primary anterior teeth*. Pediatric Dentistry USA. Vol.24, No.5, 2002, 511-516.
12. SALAMA, F. S; EI-MALLAKH, B. F. *An in vitro comparison of four surface preparation techniques for veneering a compomer to stainless steel*. pediatric dentistry USA. Vol.19, No.4, 1997, 267-272.
13. KHATRI, A; NANDLAL, B; SRILATHA. *Comparative evaluation of shear bond strength of conventional composite resin to sandblasted primary anterior stainless steel crown*. j indian soc pedod prev dent India. Vol.18, No.1, 2007, 82-85.
14. MIRTA, S. B; WU, D; HOLMES, B. *An application of nano technology in advanced dental material*. JADA USA. Vol.134, No.11, 2003, 1382-1390.
15. CHADHA, G. M; KAKODKAR, P. *Dental Survey of institutionalized children with autistic disorder*. international journal of clinical pediatric dentistry UK.Vol.5, No.1, 2012, 29-32
16. ROBINSON, PJ; VITEK, RM. *Periodontal examination*. DentalClinic of North America USA. Vol.24, No.5, 1980, 597—611.
17. SHARAF, A. A; FARSI, N. M. *A Clinical and radiographic evaluation of stainless crowns for primary molars*. Journal of Dentistry USA. VOL.32, NO.1, 2004, 27-33.



18. CAMERON, A. C; WIDMER, R.P. Handbook of Pediatric Dentistry. 4th. Ed., Mosby, USA, 2013,562
19. [www.ivoclarvivadent.com/en/competences/.../monobond-plus](http://www.ivoclarvivadent.com/en/competences/.../monobond-plus), march 2009.
20. CHAMPANGE, C; WAGGONER, W; DITMYER, M; CASAMASSIMO, PS; MACLEAN, J. *Parental satisfaction with preveneered stainless steel crowns for primary anterior teeth*. pediatric dentistry USA. Vol.29, No.6, 2007, 75-79.
- 21.ROBERTS, C; LEE, J; WRIGHT, T. *Clinical Evaluation of and Parental Satisfaction With Resin-Faced Stainless Steel Crowns*. pediatric dentistry USA. Vol.23, No.1, 2001, 28-31.
22. HATTAN, M. A; PANI, S. C; ALOMARI, M. *Composite Bonding to Stainless Steel Crowns Using a New Universal Bonding and Single-Bottle Systems*. International journal of dentistry UK. Vol.10, No.1155, 2013, 1-5.
23. LEITH, R; O'CONNELL, A. *A Clinical Study Evaluating Success of 2 Commercially Available Preveneered Primary Molar Stainless Steel Crowns*. pediatric dentistry USA. Vol. 33, No. 4, 2011 , 300-306.
24. YILMAZ, Y; GURBUZ, T; EYUBOGLU, O; BELDUZ, N. *The repair of preveneered posterior stainless steel crowns*. Pediatr Dent USA. Vol.30, No.4, 2008, 29-35.
- 25.[www.simplypsychology.org/likert-scale](http://www.simplypsychology.org/likert-scale) by Saul Mcleod published 2008.
- 26.JANICE, R; *Essential elements of questionnaire design and development:Blackwell Publishing Ltd*. Journal of Clinical Nursing USA, Vol. 16, No.7, 2007, 234–243.
27. MCDONALD, R. E; AVERY, D. R; DEAN, J. A. *Dentistry for The Child and Adolescent*. 9nd. ed., Mosby, USA, 2011, 800.
28. BIMSTEIN, E; DELANEY, J. E; SWEENEY, E. A. *Radiographic assessment of the alveolar bone in children and adolescents*. pediatric dentistry USA. Vol.10, No.3, 1988,199-204.